

Total Abdominal Pre-peritoneal (TAPP) İnguinal Herni Onarımı için Tek Kesiden Laparoskopik Cerrahi (TKLC): Rekürren Herni Onarımı

Hüseyin SİNAN*, Sezai DEMİRBAŞ*, M. Tahir ÖZER*, Muharrem ÖZTAŞ*, A. Ziya BALTA**

* Gülhane Askeri Tıp Akademisi, Genel Cerrahi Ana Bilim Dalı, Ankara, Türkiye

** Gülhane Askeri Tıp Akademisi, Haydarpaşa Eğitim Hastanesi, Genel Cerrahi Servisi, İstanbul, Türkiye

Özet

Amaç: Bu çalışmamızda, rekürren sağ inguinal hernisi olan bir hastamıza uyguladığımız TKLC ile TAPP inguinal herni yöntemini paylaştık. Tek kesiden laparoskopik cerrahi için dizayn edilmiş tek port (Covidien, North Haven, CT, USA) umbilikusa yapılan vertikal kesi ile yerleştirildi. Ameliyat sırasında 5 mm çaplı 300 optik, rotikülatör endo grasper, disektör ve makas kullanıldı. Posterior inguinal kanalı kuvvetlendirmek için prolen yama ve bunu tespit etmek için sabitleyici (tucker) kullanıldı. Ameliyat 90 dk sürdü, TKLC yöntemi ile TAPP inguinal herni onarımı sorunsuz bir şekilde tamamlandı. Ameliyat sonrasında hastamız problemsiz bir şekilde taburcu edildi.

Tartışma: Bazı zorlukları olmasına karşın, TKLC yöntemi ile TAPP inguinal herni onarımı, tecrübeli laparoskopik cerrahlar tarafından güvenle uygulanabilir. Teknik, güvenli şekilde ve mükemmel kozmetik sonuçlarıyla uygulanabilir bir yöntemdir.

Anahtar Kelimeler: SILS- TAPP- inguinal herni, laparoskopi, tek port, tek port cerrahisi

Bu olgu "International Congress of European Hernia Society, October 6-9, 2010, Istanbul, Turkey"de poster bildirisi olarak sunulmuştur.

Yazışma Adresi:

Dr. Hüseyin Sinan
Ankara Mevkii Asker Hastanesi Baştabipliği Dışkapı / Ankara,
Türkiye
Tel: +903123043059
e-mail: huseyinsinan@gmail.com

Abstract**Single Incision Laparoscopic Surgery (SILS) for Total Abdominal Pre-peritoneal (TAPP) Inguinal Hernia Repair: Report of Repair of a Recurrent Hernia**

Purpose: We wanted to report on SILS for TAPP inguinal hernia repair for a recurrent right inguinal hernia. A single port designed for SILS (Covidien, North Haven, CT, USA) was placed through a vertical trans-umbilical incision. A 5 mm 30°optical device, rotulator endo grasper, endo dissector and endo shears were used during the operation. In order to reinforce the posterior inguinal wall, prolene mesh and tucker for securing the mesh were also used. The operation required 90 minutes, and the SILS for TAPP inguinal hernia repair procedure was completed without complications. The patient was later discharged without further problems.

Conclusion: Although there are some difficulties, SILS for TAPP inguinal hernia repair can be safely used in the hands of experienced laparoscopic surgeons. The technique is safe and feasible, yielding impressive cosmetic results.

Keywords: SILS – TAPP – Inguinal hernia – Laparoscopy – Single incision – Single port surgery

Giriş

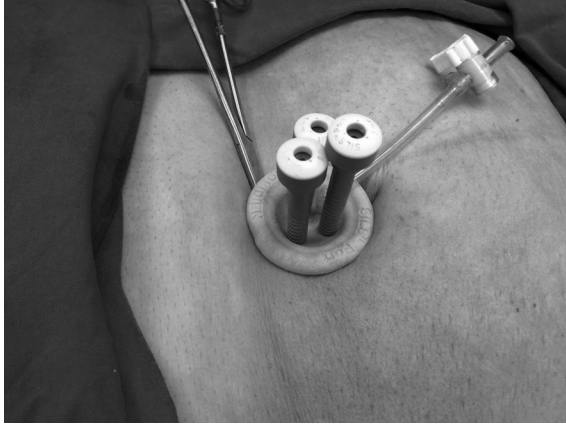
Tek kesiden laparoskopik cerrahi (TKLC), ilk kez 1998 yılında appendektomi (1) ve kolesistektomi (2) yapmak için kullanıldı. Literatürde bu yöntemi ifade etmek için birçok tanımlama kullanılmıştır; tek port cerrahisi, transumbilikal tek port cerrahisi, tek port umbilikal cerrahi, laparoendoskopik tek kesi cerrahisi, tek giriş cerrahisi, skar olmayan cerrahi gibi. Biz ise, tekniği özetlemesi sebebiyle, TKLC terimini kullanmayı uygun görüyoruz. Tüm dünyada bu yöntem kullanılarak çok fazla sayıda farklı ameliyat yapılmıştır. Bunlar; apendektomi, kolesistektomi, inguinal herni onarımı, obezite cerrahisi, Nissen fundoplikasyonu, kolon cerrahisi, tanı koyucu laparoskopi ve ürolojik girişimler gibi. Avrupa Herni Derneği'nin (AHD) tedavi kılavuzlarına göre (3) "rekürren inguinal herniler laparoskopik olarak onarılabilir" şeklinde ifade edilmektedir.

Olgu

Tekrarlayan sağ inguinal hernisi olan 61 yaşında erkek hasta genel cerrahi kliniğine yatırıldı. Anamnezine göre; ilk ameliyatı 2008 yılında anterior açık tamir tekniğiyle yama kullanılmadan, ikinci ameliyatı 2009 yılında anterior açık tamir tekniğiyle yama kullanılarak yapılmış. Muayenesinde; sağ kasıkta, redükte edilebilen yumuşak kıvamlı kitle palpe edildi. Avrupa Herni Derneği kasık fitıkları sınıflandırmasına göre L2R2 (Lateral, herni orifisi 2 cm ve rekürren) ya da Nyhus tip 4 hernisi vardı. Özgeçmişinde; kardiyak by-pas ve sol inguinal herni ameliyatı vardı. Hasta ameliyat öncesi durumu hakkında bilgilendirildi ve onayı alındı.

Teknik

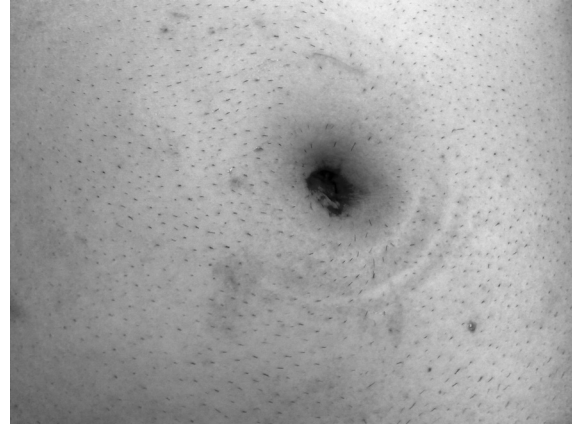
Tüm hazırlıkların tamamlanmasını takiben, genel anestezi altında operasyona başlandı. Umbilikusa yapılan 25 mm lik vertikal insizyon sonrasında iki adet polipropilen sütür



Şekil 1. Tek port ve enstrümanların görünümü

yardımıyla rektus kası kılıfı askıya alındı, tek port (Covidien, North Haven, CT, USA) transumbilikal olarak yerleştirildi. Bu port, üç farklı laparoskopik aletin (5-12 mm) aynı anda kullanılmasına olanak sağlayacak genişleyebilen 3 deliğe sahiptir (Şekil 1).

Teknik, klasik TAPP ameliyatı ile aynıdır. Abdomen, CO₂ ile 14 mmHg'ye kadar insüfle edildi. Optik cihaz (5 mm ve 300) ile portun bir deliğinden girilerek, sağ inguinal herni transabdominal olarak da görüldü. Daha sonra 2 adet rotikülatör cihaz porttaki diğer iki delikten girildi, peritoneal flap hazırlandı, indirek herni kesesi diseke edildi, vas deferens, diğer vasküler yapılar ve Cooper ligamenti açıkça ortaya konuldu. Polipropilen yama 15x10 cm boyutlarında hazırlandı, puro şeklinde katlandı ve 10 mm lik trokar yardımıyla batına gönderildi. Yamanın yerleştirilmesini takiben, Cooper ligamentine ve inferior epigastrik damarları koruyacak şekilde batın anterior duvarına sabitleyici alet (tucker) yardımıyla sabitlendi. Peritoneal flap, sabitleyici alet yardımıyla tamir edildi. Ameliyat hemen hemen hiç kan kaybı olmaksızın sorunsuz bir şekilde sonlandırıldı. Ameliyat sırasında ya da sonrasında önemli bir problemle karşılaşma-



Şekil 2. Ameliyat sonrasında göbeğin görünümü

dık ve kozmetik sonuç mükemmel düzeydedi (Şekil 2).

Tartışma

Total Abdominal Pre-peritoneal İnguinal herni onarımında TKLC yöntemi ilk kez 2009 yılında Kroh ve arkadaşları (5) tarafından tanımlanmış ve başlangıçta bu uygulamanın çok zor olduğunu ifade etmişlerdir. Bu yöntemin öğrenme eğrisinin kaç vaka olduğunu belirlemek için literatürde yeteri kadar yayın bulunmamaktadır. Bu yüzden bu tarz ameliyatların yapılmasından önce cerrahın konvansiyonel laparoskopi üzerinde ve sonrasında TKLC eğitim kutularında (training box) çalışma yapmış olması gerektiği açıktır. Bu yöntemin başlıca zorluğu, ameliyatta kullanılacak aletler arasındaki uyumu sağlamaktır. Çünkü kullanılacak 3 alet tek bir porttan girilecek ve bunların her birini kendi başına hareket ettirmek olanağı bulunmamaktadır. Bu da bir çeşit “alet kalabalıklığına” sebep olacaktır (6). Sadece ameliyat sonrası ağrının az olması sebebiyle değil, standart laparoskopiye ya da açık ameliyata dönüş olanağının olması avantajları olup, bizim de bu vakada uyguladığımız şekilde yamanın sabitlendiği cihazla peritoneal flebin kapatılması mümkün olmaktadır (7). Di-

ğer yandan, TAPP inguinal herni onarımı sonrasında peritoneal flebi kapatmak için farklı cihazlar da bulunmaktadır (8). Abdominal kavitenin optimal şekilde görüntülenebilmesi için, aletler bükülebilir ve optik cihaz 300 olmalıdır. Cerrahın işini kolaylaştırabilmek için yeni ve bükülebilir optik cihazlar da kullanılmaya başlanmıştır. Görüşümüz odur ki; optik cihazın ışık kablosunun yandan değil de tepeden girişli olması, TKLC ameliyatları sırasında cerrahın hareket kabiliyetini arttıracaktır. Fiyatları yüksek olan bu cihazların yenilerinin ve hatta el yapımı olanlarının çıkmasıyla, bu ameliyatların maliyetleri de düşmektedir (9).

Bu yöntemin bir dezavantajı, ameliyat sonrası insizyonel herni riskinin yüksek olmasıdır (10). İnsizyonel/umbilikal/port yeri hernisinden korunmak için, ameliyat sonrasında rektus fasyası çok dikkatli bir şekilde kapatılmaktadır. Diğer bir dezavantajı ise, abdominal organların potansiyel bir yaralanmayla karşı karşıya kalmasıdır (11).

Sonuç olarak, bu tür ameliyatları yapmadan önce, laparoskopik cerrahinin mantığı, temelleri iyice anlaşılmalı ve bu konuda yeterli hale gelinmelidir. Bazı zorlukları olmasına rağmen, TKLC yöntemi ile TAPP inguinal herni onarımı, tecrübeli laparoskopik cerrahlar tarafından güvenle uygulanabilir. Bu tekniğin avantaj ve dezavantajlarını iyi değerlendirebilmek için, prospektif randomize çalışmalara ihtiyaç vardır.

Teşekkür

Paula M. Knauer'e, yazımızın İngilizcesinin düzeltilmesindeki katkılarından dolayı teşekkür ediyoruz.

Kaynaklar

1. Esposito C. One-trocar appendectomy in pediatric surgery. *Surg Endosc* 1998; 12:177-178.
2. Piskun G, Rajpal S. Transumbilical laparoscopic cholecystectomy utilizes no incisions outside the umbilicus. *J Laparoendosc Adv Surg Tech A* 1999; 9:361-364.
3. Simons MP, Aufenacker T, Bay-Nielsen M et al. European Hernia Society guidelines on the treatment of inguinal hernia in adult patients. *Hernia* 2009; 13:343-403.
4. Miserez M, Alexandre JH, Campanelli G et al. The European Hernia Society groin hernia classification: simple and easy to remember. *Hernia* 2007; 11:113-116.
5. Kroh M, Rosenblatt S. Single-port, laparoscopic cholecystectomy and inguinal hernia repair: first clinical report of a new device. *J Laparoendosc Adv Surg Tech A* 2009; 19:215-7.
6. Menenakos C, Kilian M, Hartmann J. Single-port Access in laparoscopic bilateral inguinal hernia repair first clinical report of a novel technique. *Hernia* 2010; 14:309-312.
7. Rahman SH, John BJ. Single-incision laparoscopic trans-abdominal pre-peritoneal mesh hernia repair: a feasible approach. *Hernia* 2010; 14:329-331.
8. Ishikawa N, Kawaguchi M, Shimizu S et al. Single-incision laparoscopic hernioplasty with the assistance of the Radius Surgical System. *Surg Endosc* 2010; 24:730-731.
9. Tai HC, Lin CD, Wu CC et al. Homemade transumbilical port: an alternative Access for laparoendoscopic single-site surgery (LESS). *Surg Endosc* 2010;24:705-708.
10. Jacob BP, Tong W, Reiner M et al. Single incision total extraperitoneal (one SITE) laparoscopic inguinal hernia repair using a single Access port device. *Hernia* 2009; 13:571-572.
11. Agrawal S, Shaw A, Soon Y. Single-port laparoscopic totally extraperitoneal inguinal hernia repair with the Triport system: initial experience. *Surg Endosc* 2010; 24:952-956.