

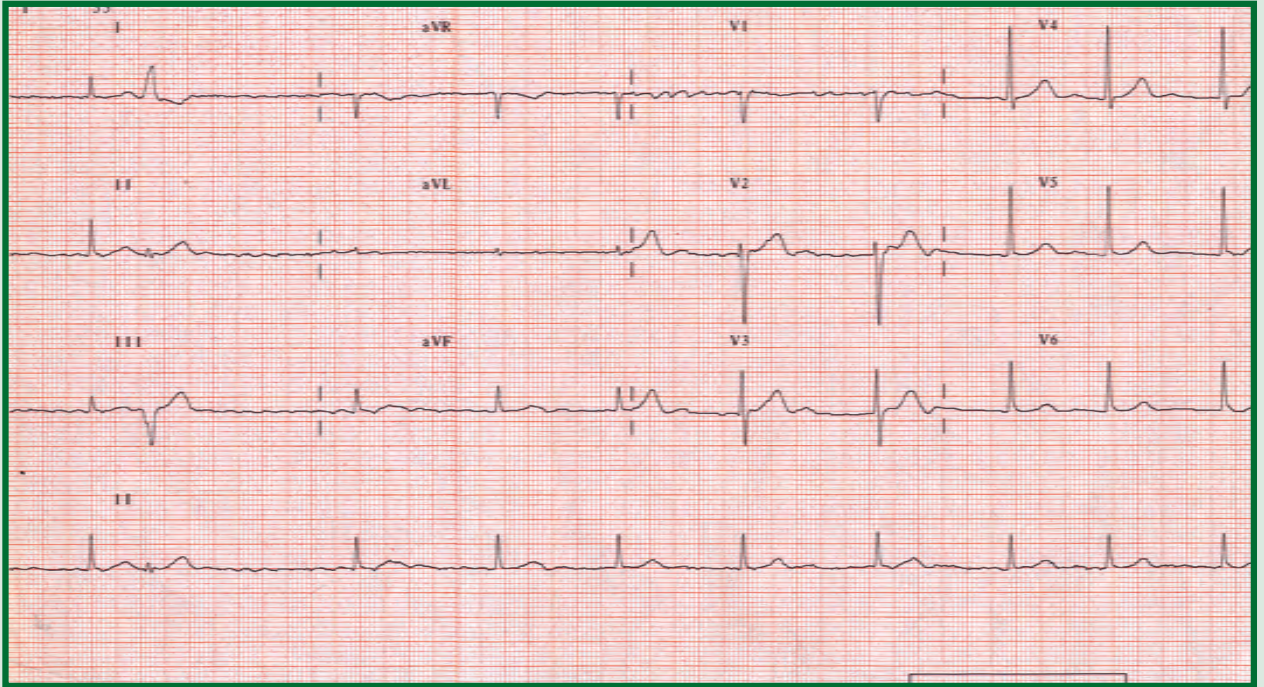
12 Derivasyonlu EKG Değerlendirme

12 Derivation ECG Interpretation

SERPİL ABALI*

Kapsamlı bir EKG değerlendirmede aşağıda belirtilen ölçütlerin sistematik olarak incelenmesi gerekir.

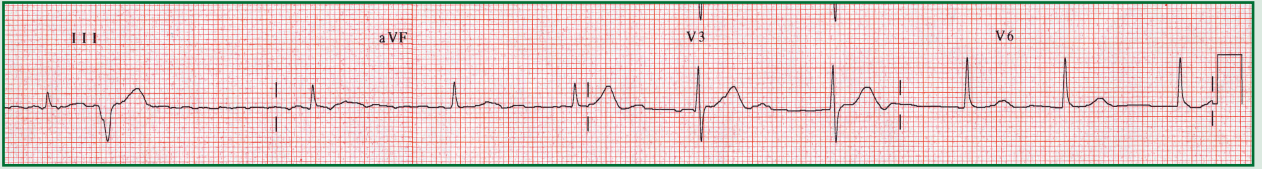
- ♥ Atriyal ve ventriküler düzen
- ♥ Atriyal ve ventriküler hız
- ♥ P dalgası, varlığı, yönü, şekli, genişliği ve yüksekliği
- ♥ PR aralığı, eşitliği, PR bölümünde çökme veya yükselme
- ♥ QRS kompleksinin şekli ve QRS aralığı
- ♥ T dalgasının şekli ve yönü
- ♥ ST bölümünde çökme veya yükselme
- ♥ QT aralığı
- ♥ Ritm



Üstteki EKG örneği; 71 yaşındaki bir kadın hastaya aittir. Kalp yetmezliği tedavisi görmekte olan hastanın arteriyel kan basıncı: 145/75 mmHg, vücut ısısı 37.2° C'dir.

Özgeçmişi; diyabet hastası olan olgu digoksin ve aspirin kullanmaktadır.

* S Abalı, Okutman
Koç Üniversitesi Hemşirelik Yüksek Okulu
Semahat Arsel Hemşirelik Eğitim ve Araştırma Merkezi (SANERC)
Güzelbahçe sok. No:20, 34365 Nişantaşı/İstanbul
Tel: 0212 311 26 46 Faks: 0212 311 26 30
e-posta: sabali@ku.edu.tr



<p>1. Atriyal düzen</p> <p>a) Düzenli b) Düzensiz c) Değerlendirilemez d) Erken vurular hariç düzenli</p>	<p>5. P Dalgaları</p> <p>a) Normal görünümde b) P dalgaları yok; f dalgaları var değerlendirilemez</p>	<p>9. T Dalgası</p> <p>a) Ters yönde (Bütün derivasyonlarda) b) Normal (Bütün derivasyonlarda) c) Değerlendirilemiyor d) DII, DIII'te ters yönde</p>
<p>2. Ventriküler düzen</p> <p>a) Düzenli b) Düzensiz c) Erken vurular hariç düzenli d) Değerlendirilemez</p>	<p>6. PR Aralığı</p> <p>a) Normal (0.12-0.20 sn) b) Uzun (>0.20 sn) c) Değerlendirilemez</p>	<p>10. QT aralığı</p> <p>a) Uzun b) Değerlendirilemiyor c) Normal</p>
<p>3. Atriyal hız</p> <p>a) Normal (60-100 atım/dk) b) Bradikardi (<60 atım/dk) c) Taşikardi (~300 atım/dk) d) Değerlendirilemez</p>	<p>7. QRS Aralığı</p> <p>a) Normal (0.06-0.10 sn) b) Geniş (>0.10) c) Dar QRS: 0.08 sn; geniş QRS: 0.12 sn d) Dar (<0.06 sn)</p>	<p>11. Ritmin Adı</p> <p>a) AV kavşak ritim + Ventriküler erken vuru b) Sinüs taşikardisi + Ventriküler erken vuru c) Hızlanmış AV kavşak ritim + Ventriküler erken vuru d) Kontrollü atriyal fibrilasyon + Ventriküler erken vuru</p>
<p>4. Ventriküler hız</p> <p>a) Normal (60-100 atım/dk) b) Bradikardi (<60 atım/dk) c) Taşikardi (>100 atım/dk)</p>	<p>8. ST Segmenti</p> <p>a) Normal (Bütün derivasyonlarda) b) Yükselmiş (Bütün derivasyonlarda) c) 0.5 mm kadar çökmüş (DI, aVL, AVF, V1-6)</p>	<p>12. Tedavi yaklaşımları</p> <p>a) VEV'lerin sıklığı, T dalgasına yakınlığı izlenir. Miyokard iskemisi yönünden değerlendirilir. Serum elektrolitleri kontrol edilir, potasyum düzeyi düşük ise potasyum klorür verilir. b) Atropin verilir. c) Adrenalin infüzyonu yapılır. d) Sodyum bikarbonat verilir.</p>

Yanıtlar: 1: c / 2: b / 3: d / 4: a / 5: b / 6: c / 7: c / 8: a / 9: b / 10: b / 11: d / 12: a

Atriyal fibrilasyon + Ventriküler Erken Vuru

Atriyal fibrilasyon, atriyumdaki bir çok ektopik odaktan dakikada 450-700 uyarının çıktığı düzensiz ve hızlı bir ritmdir. Her yaş grubunda görülmele birlikte yaşlılarda daha sık rastlanır. Görülme sıklığı, 50 yaş altındaki kişilerde yaklaşık %1 iken, 80'li yaşlara gelindiğinde %10'a kadar çıkabilir.^[1]

Atriyal fibrilasyon, 48 saat veya daha kısa süre devam ediyorsa paroksizmal AF, 2 gün ile haftalarca devam ediyorsa inatçı AF, aylar veya yıllarca devam ediyorsa kronik AF olarak adlandırılır. Kalp atım sayısı 100/dk altında ise kontrollü AF, 100/dk üzerinde ise kontrolsüz AF olarak belirtilir. AV düğüm kendisine gelen çok sayıda ve düzensiz atriyal uyarıların tümünü ventriküllere ilemediğinden fizyolojik bir AV blok gelişir. Atrioventriküler blok, belli bir düzen içinde olmadığı için RR aralığı vurudan vuruya değişir. Wolf Parkinson White sendromlu hastalarda ventrikül hızı dakikada 300'e çıkabilir. Ventriküler aberran ileti geliştiğinde veya hastada önceden sağ veya sol dal bloku bulunması durumunda, QRS kompleksi genişler. Bu durum, atriyal fibrilasyonun ventriküler taşikardi ile karışmasına yol açabilir.^[2]

Atriyal fibrilasyonda, atriyumlar çok hızlı ve geliş güzel depolarizasyon sonucu etkin bir şekilde kasılmadığından, atriyumlarda kan göllenir. Bu göllenme sonucu oluşan trombus, emboli riski yaratır. AF'li kişilerde emboliye bağlı inme riski 5-6 kat daha fazladır. Ayrıca, nabız ileri derece düzensizdir. Bazı vurular periferik iletilmediğinden, kalp tepe vuru ile periferik nabız sayısı arasında fark vardır. Bu durum, defisit nabız olarak adlandırılır. P dalgalarının görülmediği ve ventrikül ritminin düzensiz olduğu durumda ilk akla gelen aritmi AF olmalıdır.^[1,2]

Ventriküler erken vuru; his demeti dalları ya da ventrikül miyokardının herhangi bir yerinden kaynaklanan ve temel ritmin siklusuna göre erken ortaya çıkan vurulardır. Atriyal ve ventriküler ritim, ventriküler erken vuruların bulunduğu yerde düzensizdir. Ventriküler erken vuruların P dalgası yoktur. P dalgası olmadığı için PR aralığı ölçülemez. Eğer erken vurular retrograd olarak His demeti ve AV düğümüne iletilmiş ise, geniş ve bozuk biçimli QRS kompleksinden sonra ters P dalgası

görülebilir, bu durumda ölçülen RP aralığı kısadır. QRS görünümü çentikli ve şekli bozuktur; QRS kompleksi ve T dalgası genellikle birbirinin tersi yöndedir. QRS aralığı 0.10 sn'den uzundur.^[2]

Olası Nedenleri^[1,2]

Atriyal fibrilasyon

- Sol atriyum genişlemesi
- Koroner arter hastalığı (Miyokard iskemisi / hipoksisi)
- Hipertansiyon
- Kardiyomiyopati
- Kalp kapak hastalıkları (Mitral/aort kapak darlığı ya da yetersizliği, vb.)
- Kalp yetersizliği
- Tirotoksikoz
- Wolf Parkinson White sendromu
- Perikardit
- Kronik obstrüktif akciğer hastalığı

Altta bir kalp hastalığı bulunmaksızın aşırı sigara, alkol, kahve alımı, aşırı stres, yorgunluk ya da egzersiz durumunda da görülebilir. Kalp hastalığı olanlarda, bu faktörler atriyal fibrilasyonu başlatabilir.

Ventriküler Erken Vuru

- İskemik kalp hastalıkları
- Miyokard iskemisi
- Elektrolit dengesizlikleri (hipokalemi, hipokalsemi, hipomagnezemi)
- Dijital intoksikasyonu
- Mitral kapak prolapsusu
- Miyokardit
- Kalp yetersizliği
- Kronik obstrüktif akciğer hastalığı
- Pacemaker kateteri veya pulmoner arter kateterinin miyokardı irrite etmesi
- Emosyonel durumlar, egzersiz, yorgunluk
- Aşırı kahve, çay, sigara içilmesi
- Sağlıklı kişilerde de görülebilir.

Tedavi: Atriyal Fibrilasyon^[1,2]

- Hastanın **hemodinamisi stabil** ise ventrikül hızını düşürmek amacı ile beta bloker (Beloc), kalsiyum antagonistleri (Verapamil, diltiazem) ve/veya dijital verilir.
- Atriyal fibrilasyonu sinüs ritmine döndürmek ve tekrarları önlemek amacı ile Amiodaron verilebilir.
- Atriyal fibrilasyonu sinüs ritmine döndürmek amacı ile **elektif senkronize kardiyoversiyon** uygulanabilir. Ancak inatçı veya kronik atriyal fibrilasyonlu hastalarda,

başlangıçtan itibaren 48 saat geçmiş ise, kardiyoversiyon uygulamasından en az üç hafta önce antikoagulan tedaviye başlanması, işlemten sonra da tedaviye devam edilmesi gerekir.

- **Kronik atriyal fibrilasyonlu** olgularda, sinüs ritmine döndürmekten çok ventrikül hızının kontrol altına alınması ve emboli riskinin önlenmesi önemlidir.
- Sık sık tekrarlayan ve ilaçlarla hızı kontrol edilemeyen atriyal fibrilasyonlu olgularda, His demetine **radyofrekans ablasyon** tedavisi uygulanarak AV tam blok oluşturulup kalıcı pacemaker takılabilir.
- Ayrıca son yıllarda paroksizmal atriyal fibrilasyonlu vakalarda, intrakardiyak defibrilatör implante edilmektedir. Atriyal fibrilasyon atağı sırasında, bu aletler düşük enerji ile elektrik şoku uygulayarak sinüs ritmine dönüşü sağlayabilmektedir .

Tedavi: Ventriküler Erken Vuru

- Altta yatan bir kalp hastalığı yok ve asemptomatik ise genellikle tedaviye gerek yoktur.^[1]
- Aşırı çay, kahve, sigara içilmesi ve stres gibi sempatik sinir sistemini uyaran durumlar ortadan kaldırılır.^[1,2]
- Elektrolit dengesizliği var ise, uygun şekilde tedavi edilir.^[1,2]
- Pacemaker, santral venöz kateter ya da pulmoner arter kateteri gibi erken vurulara neden olabilecek durumlar var ise kontrol edilir ve düzeltilir.^[2]
- Eğer bu önlemler ile azalmaz ise hafif bir anksiyolitik ve beta bloker tedavi denenebilir.^[2]
- Akut miyokard infarktüsü seyrinde; özellikle ilk saatlerde ortaya çıkan VEV'lerin nedenleri; oksijenlenme yetersizliği, hipotansiyon, elektrolit / asit-baz dengesizlikleri, iskemik ağrı ve anksiyeteye bağlı katekolamin düzeyinin artmasıdır. Bu hastalarda ağrının ve anksiyetenin giderilmesi; oksijen, nitroglicerine ve beta bloker ilaçlarla miyokard iskemisinin azaltılması ile bu vuruların ortaya çıkması önenebilir. Profilaktik olarak lidokain hidroklorid uygulanması önerilmemektedir.^[2]
- Yaşamı tehdit eden aritmilere yol açma olasılığı var ise Lidokain hidroklorid; 1-1.5 mg intravenöz olarak bolüs şeklinde verilir. Aynı anda 1-4 mg/dk intravenöz infüzyona başlanır; infüzyona 24-48 saat devam edilir. Diğer verilebilecek antiaritmik ilaçlar amiodaron ve prokainamidir.^[1]
- Trombolitik tedavi sırasında reperfüzyon aritmisi olarak ortaya çıkan ventriküler erken vuruların rutin tedavisine gerek yoktur. Genellikle kendiliğinden ortadan kalkarlar.^[2]

Kaynaklar

1. Jacobson C. Electrocardiography. In: Cardiac Nursing .Woods SL, Froelicher ES, Motzer SA, Bridges EJ, editors. 5th ed., Philadelphia: Lippincott Williams & Wilkins; 2005. p.326-424.
2. Türkmen E. Supraventriküler taşiaritmiler. Badır A, Türkmen E. Elektrokardiyografi, EKG analizi, aritmilerin tanı ve tedavisi. İstanbul: Özlem Grafik Matbaacılık; 2002. s. 57-86.