

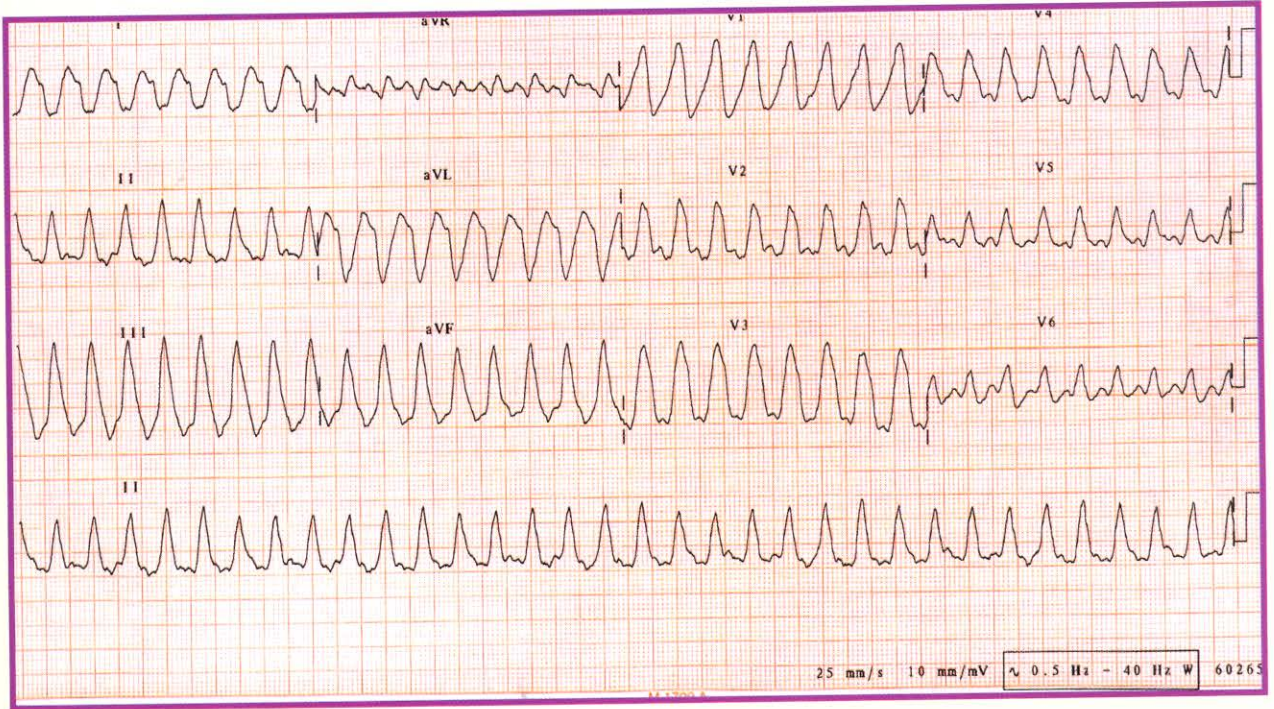
12 Derivasyonlu EKG Değerlendirme (VT)

12 Derivation ECG Interpretation

DILER SEPİT*

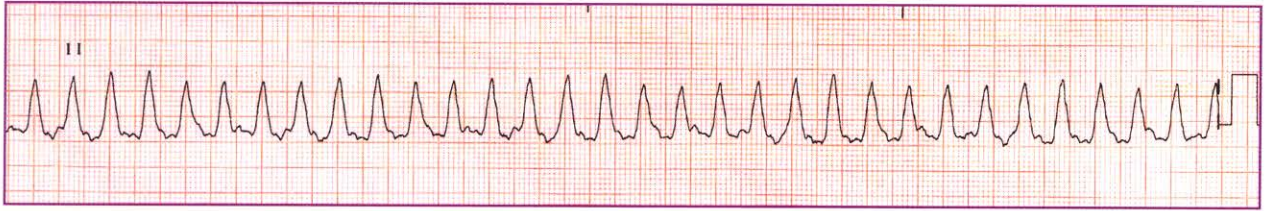
Kapsamlı bir EKG değerlendirmede aşağıda belirtilen kriterlerin sistematik olarak incelenmesi gerekir:

- ♥ Atriyal ve ventriküler düzen
- ♥ Atriyal ve ventriküler hız
- ♥ P dalgası, varlığı, yönü, şekli, genişliği ve yüksekliği
- ♥ PR aralığı, eşitliği, PR bölümünde çökme veya yükselme
- ♥ Ritm
- ♥ QRS kompleksinin şekli ve QRS aralığı
- ♥ T dalgasının şekli ve yönü
- ♥ ST bölümünde çökme veya yükselme
- ♥ QT aralığı



Yukarıda yer alan elektrokardiyografi (EKG) örneği; 55 yaşında, 176 cm boyunda ve 92 kg ağırlığında bir erkek hastaya aittir. 1995 yılında miyokard infarktüsü geçiren hastaya anjioplasti yapıldı. Genel durumu iyi olmakla beraber ritm bozuklukları için ilaç tedavisine başlandı. Hastaya doktor gözetiminde Coumadin®, Rytmonorm®, Coraspin®, Lipitor® ve Aldactazide® verildi. 2005 yılı Ekim ayında VT endikasyonu ile anjiyografiye alındı. Kateter sonuçlarına göre ilaç tedavisi önerildi. Bir hafta sonra başarılı bir intrakardiyak defibrilatör (intracardiac defibrillator=ICD) implantasyonu yapılan hasta üç gün hastanede takip edilip taburcu edildi. Ancak bir hafta sonra fenalık hissi ile tekrar acil servise başvurdu. Hastanın acil servise başvurusunda kan basıncı: 110/80 mmHg ve nabız 68 atım/dk idi. Bir süre daha takip edilen hastanın EKG çekimi ile elde edilen ritm örneği aşağıda verilmiştir.

* D Sepit, Okutman
Koç Üniversitesi Hemşirelik Yüksekokulu,
Semahat Arsel Hemşirelik Eğitim ve Araştırma Merkezi (SANERC)
Güzelbahçe Sok. No: 20 D Blok, 34365 Nişantaşı / İstanbul
Tel.: 0 212 311 26 45 Faks: 0 212 311 26 30
e-posta: dsepit@ku.edu.tr



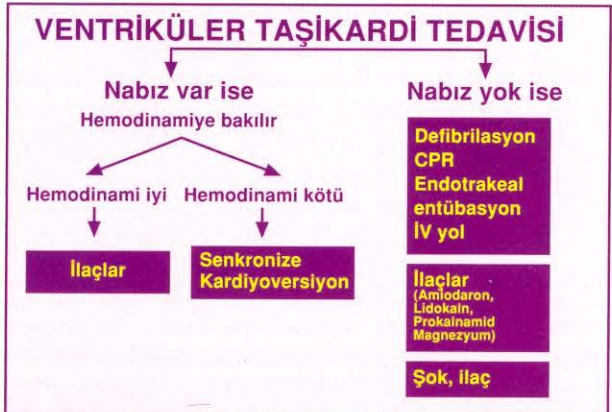
- | | |
|---|--|
| 1. Atriyal düzen
a) Düzenli
b) Düzensiz
c) Değerlendirilemez | 2. Ventriküler düzen
a) Düzenli
b) Düzensiz
c) Değerlendirilemez |
| 3. Atriyal hız
a) Normal (60-100 atım/dk)
b) Hesaplanamaz | 4. Ventriküler hız
a) Normal (60-100 atım/dk)
b) Bradikardi (<60 atım/dk)
c) Taşikardi (>100 atım/dk)
d) Hesaplanamaz |
| 5. P Dalgaları
a) Normal görünümde
b) Değerlendirilemez | 6. PR Aralığı
a) Normal (0.12-0.20 sn)
b) Değerlendirilemez |
| 7. QRS Aralığı
a) Normal (0.06-0.10 sn)
b) Geniş (>0.10 sn) | 8. ST Segmenti
a) Normal
b) Yükselmiş (1 mm veya daha çok)
c) Çökmüş (0.5 mm veya daha çok)
d) Değerlendirilemez |
| 9. T Dalgası
a) Normal
b) Ters yönde | 10. QT aralığı
a) Normal
b) Uzun
c) Değerlendirilemez |
| 11. Ritmin Adı
a) İdiyoventriküler
b) Ventriküler taşikardi
c) Atriyal taşikardi
d) Atriyal fibrilasyon | 12. Tedavi yaklaşımları
a) Nabız yok ise defibrilasyon / CPR ve ilaçlar
b) Nabız var ancak, hemodinami kötü ise acil senkronize kardiyoversiyon yapılır
c) Hemodinami iyi ise ilaçlar ve gerekirse kardiyoversiyon ile hız kontrol altına alınır
d) Hastanın durumuna göre yukarıdakilerin hepsinin uygulamada yeri vardır |

Ventriküler Taşikardi (VT)

Ventriküllerin herhangi bir ya da birkaç yerinden peş peşe 3 ya da daha fazla ventriküler erken vurunun birbirini izlemesi ve kalp hızının dakikada 100 atımın üzerine çıkması ile ortaya çıkan ritmdir. Yaşamı tehdit eden bir aritmidir. P dalgası yoktur. Atriyal düzen veya hız değerlendirilemez. QRS görüntüsü bozuk, çentikli ve 0.10sn'den uzundur. Ventriküller düzenli veya hafif düzensiz olabilir. QRS'lerin şekli birbirinin aynı ise bütün vuruların aynı odaktan (uniform VT), şekilleri birbirinden farklı ise farklı odaklardan geldiği düşünülür (polimorfik VT).

Olası Nedenleri :

- İskemik kalp hastalıkları
- Miyokardit
- Kardiyomiyopatiler
- Kalp yetersizliği
- Elektrolit dengesizliği
- Pacemaker veya pulmoner arter kataterlerinin miyokardı irrite etmesi
- Dijital intoksikasyonu
- Mitral kapak prolapsusu



KAYNAK

Badır A. Ventriküler taşikardiler. Badır A, Türkmen E. Elektrokardiyografi, EKG analizi, aritmilerin tanı ve tedavisi. İstanbul: Özlem Grafik Matbaacılık; 2002. s. 87-100.

1: c/2/a/3: b/4:c/5: b/6: b/7: b/8: c/9: b/10: c/11: b/12: a

Yanılar