



# Temiz Aralıklı Kateterizasyona Bağlı Gelişen İntraperitoneal Mesane Perforasyonu Olgusu ve Literatürün İncelenmesi

Serkan Akan<sup>1</sup>, Ahmet Ürkmez<sup>2</sup>, Çağlar Yıldırım<sup>1</sup>, Özgür Haki Yüksel<sup>1</sup>

<sup>1</sup>Fatih Sultan Mehmet Eğitim ve Araştırma Hastanesi, Üroloji Kliniği, İstanbul

<sup>2</sup>Haydarpaşa Numune Eğitim ve Araştırma Hastanesi, Üroloji Kliniği, İstanbul

## Özet

Temiz aralıklı kateterizasyon uygulayan hastalarda, katetere bağlı mesane perforasyonu nadir görülen bir komplikasyondur. Biz burada 6 ay önce geçirdiği ateşli silah yaralanması sonrası (servikal spinal kord hasarı) tetraplejik olan ve nörojenik mesane nedeniyle kazadan bu yana sondalı olup; son 5 gündür hasta yakını tarafından TAK yapılan 40 yaşında erkek hastada oluşan ve akut abdomen bulguları ile acile başvuran mesane perforasyonu olgusunu raporladık.

**Anahtar sözcükler:** Kateterizasyon; mesane; perforasyon.

## Intraperitoneal Bladder Perforation Due to Clean Intermittent Catheterization: A Case Report and Literature Review

### Abstract

Catheter-related bladder perforation is a very rare complication in patients undergoing clean intermittent catheterization (CIC). Presently described is the case of a 40-year-old man who had been diagnosed as tetraplegic after a firearm injury (cervical spinal cord injury) 6 months earlier. As a result of neurogenic bladder, he had been permanently catheterized after the accident. CIC treatment was initiated with the help of a relative of the patient. Five days after the initiation of treatment, the patient was admitted to the emergency room with an acute abdomen and an intraperitoneal bladder perforation was diagnosed.

**Keywords:** Bladder; catheterization; clean; intermittent; perforation.

**İletişim (Correspondence):** Dr. Ahmet Ürkmez. Haydarpaşa Numune Eğitim ve Araştırma Hastanesi, Üroloji Kliniği, İstanbul, Türkiye

**Telefon (Phone):** +90 216 578 30 00 **E-Posta (E-mail):** ahmeturkmez@hotmail.com

**Başvuru Tarihi (Submitted Date):** 25.04.2017 **Kabul Tarihi (Accepted Date):** 23.05.2017



**N**örojenik ve nörojenik olmayan alt üriner sistem disfonksiyonu olan hastaların tedavi yönetiminde en önemli ilerleme şüphesiz temiz aralıklı kateterizasyonun (TAK) kullanıma girmesi ile olmuştur [1]. Yaklaşık yüzyıllık bir geçmişi olan TAK; Guttmann tarafından 1966 yılında steril kateterizasyon şeklinde önerilmiş, Lapides ve arkadaşları tarafından 1972'de nonsteril-temiz kateterizasyon şeklinde uygulanmıştır [2-4]. Komplikasyon oranlarına bakıldığında daimi kateterizasyon ve suprapubik kateterizasyona göre avantajlı olduğu birçok çalışma ile gösterilmiştir. Ancak bu başarı hasta uyumu, eğitimi ve takibi ile yakından ilişkilidir. Biz bu çalışmamızda TAK uygulamasının henüz 5'inci gününde mesane perforasyonu gelişen bir olguyu tartıştık.

### Olgu Sunumu

Altı ay önce geçirdiği ateşli silah yaralanması sonrası (servikal spinal kord hasarı) tetraplejik olan ve nörojenik mesane nedeniyle kazadan bu yana sondalı olup; son 5 gündür hasta yakını tarafından TAK yapılan 40 yaşında erkek hasta alt karın peritonit belirtileri ile acile başvurmuş. Serum akut faz reaktanları yüksek olup; kan üre azotu ve kreatinin seviyeleri sırasıyla 64 mg/dl ve 3.68 mg/dl idi (normal aralık, kan üre azotu 8.9-20.6 mg/dl ve 0.72-1.25 mg/dl). Hastanın hipertansiyon, diabetes mellitus ya da koroner kalp hastalığı gibi kronik hastalıkları bulunmayıp, immobilizasyona bağlı kronik konstipasyonu ve bası ülserleri vardı.

Genel cerrahi kliniğince değerlendirilen hastanın bilgisayarlı tomografi görüntülemesinde dilate bağırsak ansları ve batın içi serbest sıvı görülmüş; hasta ileus ön tanısı ile acil laparotomi planlanarak yatırılmış. Genel anestezi altında göbek üstü - göbek altı median insizyon ile girilmiş. İşlem sırasında

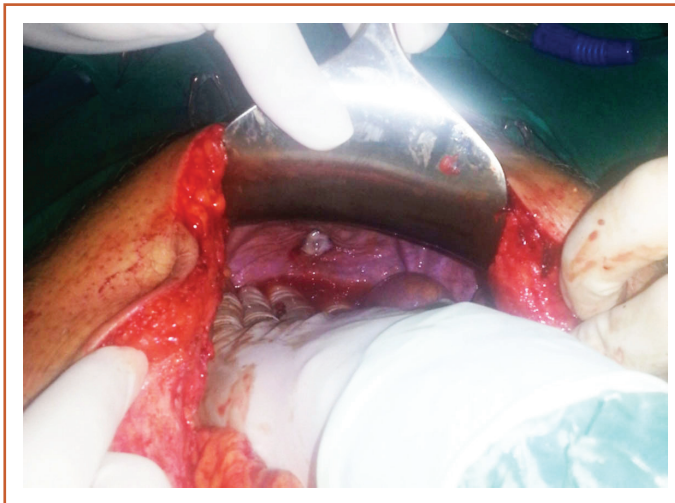
yoğun miktarda batın içi seröz mayii görülmüş ancak trietz ligamanından rektuma kadar eksplore edilmesine rağmen gastrointestinal patoloji saptanmamış. Mesane posterior duvarında yaklaşık 2x2 cm lik alanda nekrotik doku görülen ve mesane perforasyonu düşünülen hasta operasyon sırasında tarafımıza konsülte edildi. Tarafımızca yapılan inspeksiyon ile lezyon değerlendirildi, operasyon öncesi takılmış olan mesane sondasına bağlı torbasına yaklaşık 200 cc hematürik idrar gelmiş olduğu görüldü. Mesane sondasından gönderilen steril serum fizyolojik'in bu perfore alandan batına dolduğu görüldü (Şekil 1).

Operasyona dahil olundu, nekrotize doku rezeke edilerek mesane onarıldı. Batın serum fizyolojik ile yıkanarak aspire edildi. Douglassa dren konuldu, sistostomiye gerek duyulmadı.

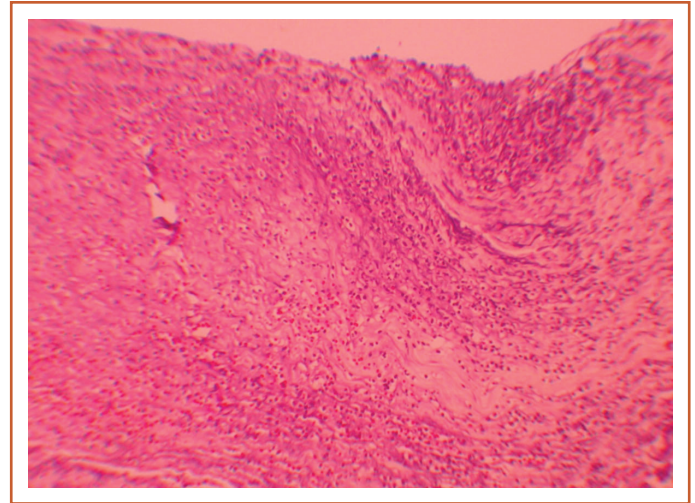
Operasyon sonrası hastanın epikrizi incelendiğinde yaklaşık 6 ay önce ürodinami yapılmış olup; hiperaktif-hipokompliyant-düşük kapasiteli (300 cc) mesane olarak raporlandığı görüldü. TAK eğitimini takip edildiği fizik tedavi ünitesi servis hemşiresinden aldığı, kateter uygulamasını deneyimli kişilerin yapmadığı, kateteri efektif uygulayamadığı öğrenildi. Rezeke edilen dokunun histolojik incelemesi aktif kronik iltihap ve iskemik değişiklikler olarak raporlandı (Şekil 2).

### Tartışma

Temiz aralıklı kateterizasyon spina bifida, multiple skleroz, spinal kord yaralanmaları, spinal tümörler, intervertebral disk hernileri, diyabetik nöropati gibi nörojenik mesane-ye neden olan durumlarda; ayrıca üriner diversiyonlardan sonra ya da obstrüktif üropati, hipotonik mesane, detrü-sör-sfinkter diskoordinasyonu gibi durumlarda kullanılır. Bu hastalıklardaki kullanım amacı; yeterli drenajı sağlamak, intravezikal basıncı düşürmek, idrar kaçırmayı önlemek,



**Şekil 1.** Peroperatif mesane perforasyonu görüntüsü.



**Şekil 2.** Patolojik görüntü.

üriner sistem enfeksiyonlarını önlemek ve böbrekleri korumaktır. TAK'un; üst üriner sistemi koruması, vezikoüretal reflü insidansını azaltması, üriner sistem enfeksiyonu riskini minimale indirilmesi ve kontinansı sağlama gibi kanıtlanmış etkileri vardır. Kateterizasyon sıklığı mesane hacmi, rezidü idrar miktarı, detrüssör basıncı gibi birçok faktöre bağlı olarak değişmekle birlikte genellikle günde 4-6 kez kateterizasyon önerilir.

TAK'ın idrar yolu enfeksiyonları başta olmak üzere, üretral travma, üretral kanama, üretral fistül, mesane boynu yeterliliği gelişimi, sfinkter erozyonu, mesane taşları, mesane kanseri ve alerji olarak gibi çeşitli komplikasyonlar ile ilişkili olduğu gösterilmiştir [5,6]. En sık görülen TAK komplikasyonu üriner sistem enfeksiyonu olmakla birlikte literatürde sıklığı %11 ila %88 aralığında gösterilir. Pyelonefrit (%15-30 gibi), prostatit (%15-30), üretrit (%5-18), epididimorşit (%1-10), ürosepsis (%3) görülen diğer enfektif komplikasyonlardır. Kültürde en sık karşılaşılan bakteriler ise E. Coli, Proteus, Citrobacter, Pseudomonas, Klebsiella, Staphylococcus Aureus ve Streptococcus faecalis'dir [7]. Ancak TAK yapan hastalarda semptomatik olmadığı sürece asemptomatik bakterürinin antibiyotik kullanımı gerektirmediği, uzun vadeli antibiyotik kullanımının ise bakteriyel direnç gelişimini arttırdığı belirtilmiştir [5-7]. Yine geçmiş yıllarda yapılan birçok çalışmada profilaktik antibiyotik kullanımının bakteriyüri sıklığını değiştirmedeği vurgulanmıştır. Nörojenik patoloji sebebi ile eksternal sfinkter spazmı olması, uygun olmayan kalibrasyonda sonda kullanılması, kateterizasyon sırasında kanama olması gibi faktörler üretral travma riskini arttırmaktadır. Yapılan çalışmalarda üretra darlığı insidansı %1-9 arasında değişmekle birlikte daha uzun kullanım ve daha yüksek kateterizasyon oranıyla ilişkili bulunmuştur [8]. Kayganlaştırıcı hidrofilik kateterlerin kullanımının bu risklerin azaltılmasındaki rolü literatürde bildirilmiştir [9]. Üretra yüzeyi, mesane boynu ve erkeklerde üretral bezlerde basınç etkisi ile oluşabilecek üretral komplikasyonları en aza indirmek için küçük genişlikteki (erkekler için 12-14 F, kadınlar için 14-16 F) kateterler önerilmiştir [10].

Bütün bunlara rağmen birçok çalışmada kalıcı üretral kateter, sistostomi veya inkontinans pedleri kullanımının TAK'a kıyasla daha sık ve daha ciddi komplikasyonlara yol açtığı bilinmektedir [11]. TAK kullanan hastalarda enfeksiyon sıklığı yukarıda belirtildiği gibi %11-88 arasında değişmekte iken, daimi üretral kateter kullanan hastalardaki bu oran %100'lere varmaktadır. Yine insidansı düşük olmakla beraber üretrokutanöz fistül, üretra erozyonu, periüretral apse gibi lokal istenmeyen yan etkiler de daimi üretral kateterizasyonda daha sıktır. Daimi üretral kateter kullanan hastalarda skuamöz hücreli kanser insidansı %10 olarak bildirilmiştir [12].

Literatüre bakıldığında spontan mesane perforasyonu nedenleri; enterosistoplasti, pelvik radyoterapi, mesane malign tümörleri, eozinofilik sistit, interstisyel sistit, candidiyazis, tüberkülozis, şistomiyazis, posterior üretral valv, erozyon, kalıcı kateter, büyük mesane taşı, aterosklerotik emboli ve normal vajinal doğum sonrası olarak rapor edilmiştir [13]. Mesane perforasyonu, mesane nekrozu ve mesane içinde kateter parçası kalması gibi TAK'a bağlı nadir komplikasyonlar da bildirilmiştir [14]. Görüldüğü üzere TAK'a bağlı bu nadir ancak ciddi komplikasyonların oluşumunda idrar yolu enfeksiyonu ve inflamasyonu ile bütünlüğünü kaybetmiş dokunun travmaya bağlı kolayca nekroze olması patogenezi oluşturmaktadır. Bu komplikasyonların engellenmesinde günlük bakım, temizlik, hasta uyumu ve eğitimi zorunlu gözükmektedir. Ayrıca materyalin kendisine yönelik çalışmalarda devam etmektedir.

Rezidüel idrar miktarı, mesane kapasitesi, detrusor refleksinin ve sfinkter uyumu gibi ürodinamik faktörlerin yanında hasta motivasyonu, zihinsel ve fiziksel becerisi ve sosyokültürel uygunluğu TAK başarısında kalıcı sonucun önemli bir belirleyicisidir. TAK basit idrar yolu enfeksiyonundan, cerrahi gerektirecek mesane perforasyonlarına kadar geniş bir yelpazede komplikasyon spektrumuna sahip olduğundan; hasta insiyatifine bırakılmaksızın düzenli olarak takibi, oluşabilecek ürogenital sistem komplikasyonlarının erken fark edilmesini ve bu komplikasyonlara erken müdahale edilmesini sağlar.

**Hasta Onayı:** Hasta onayı alınmıştır.

**Hakem Değerlendirmesi:** Dış bağımsız.

**Çıkar Çatışması:** Dış bağımsız.

**Yazarlık Katkıları:** Konsept: S.A., Dizayn: S.A., Veri Toplama veya İşleme: A.U., C.Y., O.H.Y., Analiz veya Yorumlama: A.U., C.Y., O.H.Y., Literatür Arama: A.U., C.Y., O.H.Y., Yazan: A.U., C.Y., O.H.Y.

## Kaynaklar

1. Woodward S, Rew M. Patients' quality of life and clean intermittent self-catheterization. *Br J Nurs* 2003;12:1066-74. [CrossRef]
2. Guttman L, Frankel H. The value of intermittent catheterization in the early management of traumatic paraplegia and tetraplegia. *Paraplegia* 1966;4:63-84. [CrossRef]
3. Lapedes J, Diokno AC, Silber SJ, Lowe BS. Clean, intermittent self-catheterization in the treatment of urinary tract disease. *J Urol* 1972;107:458-61. [CrossRef]
4. Lapedes J, Diokno AC, Lowe BS, Kalish MD. Followup on unsterile intermittent self-catheterization. *J Urol* 1974;111:184-7.
5. Wyndaele JJ, Grima F, Castro D, Madersbacher H, Chartier-Kastler E, Igawa Y, et al. The various voiding modes in neurourology. *Prog Urol* 2007;17:475-509. [CrossRef]
6. Wyndaele JJ, Castro D, Madersbacher H, Igawa Y, Chartier-Kastler E, Kovindha A, et al. Neurologic urinary and faecal incontinence. In: Abrams P, Cardozo L, Khoury S, Wein A, editors. *Incontinence*. 3rd ed. Paris: Health Publication; 2005. p. 1059-162.

7. Wyndaele JJ. Complications of intermittent catheterization: their prevention and treatment. *Spinal Cord* 2002;40:536–41.
8. Günther M, Löchner-Ernst D, Kramer G, Stöhrer M. Intermittent catheterization in male neurogenics: no harm to the urethra. Abstract poster 93 presented during Annual Scientific Meeting of IMSOP, Abstract book. Sydney:2000. p. 112.
9. Lundgren J, Bengtsson O, Israelsson A, Jönsson AC, Lindh AS, Utas J. The importance of osmolality for intermittent catheterization of the urethra. *Spinal Cord* 2000;38:45–50. [\[CrossRef\]](#)
10. Burgdoerfer H, Heidler H, Madersbacher H, Palmtag H, Sauerwein D, Stohrer M. *Manual neuro-urology and spinal cord lesion; guidelines for urological care of spinal cord injury patients*. 3rd ed. Cologne: Farco-Pharma GmbH; 2002.
11. Mitsui T, Minami K, Furuno T, Morita H, Koyanagi T. Is suprapubic cystostomy an optimal urinary management in high quadriplegics?. A comparative study of suprapubic cystostomy and clean intermittent catheterization. *Eur Urol* 2000;38:434–8.
12. West DA, Cummings JM, Longo WE, Virgo KS, Johnson FE, Parra RO. Role of chronic catheterization in the development of bladder cancer in patients with spinal cord injury. *Urology* 1999;53:292–7. [\[CrossRef\]](#)
13. Basavaraj DR, Zachariah KK, Feggetter JG. Acute abdomen-re-member spontaneous perforation of the urinary bladder. *J R Coll Surg Edinb* 2001;46:316–7.
14. Morgan JD, Weston PM. "The disappearing catheter"-a complication of intermittent self-catheterisation. *Br J Urol* 1990;65:113–4.