

# İMMÜN DİRENCİ DÜŞÜK BİR OLGUDA AKCİĞER TÜBERKÜLOZUNUN GÖĞÜS DUVARINDA SOĞUK ABSE OLUŞTURAN PROGRESİF SEYRİ

Sibel AYIK, Nilüfer ASLANKARA, Aydan ÇAKAN, Ayşe ÖZSÖZ

İzmir Göğüs Hastalıkları ve Cerrahisi Eğitim ve Araştırma Hastanesi, Göğüs Hastalıkları Kliniği, İZMİR

## ÖZET

Akciğer tüberkülozunun progresif seyir göstererek göğüs duvarına doğru ilerlemesiyle soğuk abse oluşturması ve bu tür olguların nadir görülmesi nedeniyle olgumuzun özelliklerini sunduk. Kronik böbrek yetmezliği (KBY) nedeni ile dört yıldır diyalize girmekte olan 58 yaşında olgu sırtın sol tarafında ağrısız şişlik, akıntı ve öksürük şikayetleri ile başvurdu. Sol hemitoraksta infraskapuler bölgede yumuşak kıvamlı fiks kitle ve yaklaşık 2 cm altta lateral insizyon ve bu insizyondan seröz akıntı mevcuttu. Hastaya üç hafta önce bu bölgeden cilt biopsisi yapıldığı ve patolojik incelemesinin granülomatöz dermatit olarak rapor edildiği öğrenildi. Balgam ARB bakısında tüberküloz basili müspet bulundu. Radyolojik görüntülemelerde sol akciğerde fibroproduktif lezyon ile aynı seviyeden başlayan göğüs duvarında inflamatuvar yumuşak doku değişiklikleri ve içerisinde multipl küçük abse formasyonları saptanması lezyonun interkostal geçişini düşündürdü.

**Anahtar kelimeler:** akciğer tüberkülozu, kronik böbrek yetmezliği, soğuk abse

## SUMMARY

### Progressive Course of Pulmonary Tuberculosis Generating a Cold Abscess on the Chest Wall in a Case with Reduced Immunity

We presented a case of pulmonary tuberculosis invaded chest wall and caused cold abscess. A 58-year-old male patient was admitted to our hospital with a swelling on the left side of his back, discharge, and cough. He had been receiving dialysis therapy due to chronic renal failure for four years. On physical examination, a fixed smooth mass on the infrascapular region of the left hemithorax and 2cm below, a lateral incision with serous discharge were noted. Excisional biopsy had been performed on this region three weeks ago and the result had been reported as granulomatous dermatitis. The sputum smear was positive for AFB. On radiological examination inflammatory soft tissue changes, including multiple small abscess formations, were detected on chest wall and the parenchymal fibroproductive lesions were seen on the left lung's apical zone. Both lesions were found to begin from the same level, suggesting that the parenchymal lesion passed through the intercostal space and invaded chest wall.

As a rare phenomenon, lung tuberculosis may follow a progressive course characterized by the development of a cold abscess on the chest wall, thus, this case was considered for presentation.

**Key words:** chronic renal failure, lung tuberculosis, cold abscess

## GİRİŞ

Tüberkülozun yaygınlığı gelişmiş ülkelerde genel popülasyonda azalmasına rağmen immun direnci düşük grupta halen yüksektir. Kronik böbrek yetmezliği (KBY) hem hücrel hem de humoral immunitiyi bozmakta ve bu olgularda tüberküloz görülme oranı

artmaktadır. Diyaliz yapılan kronik böbrek yetmezliği olan hastalarda tüberküloz enfeksiyon riski normal popülasyona göre 6.9-52.5 kat yüksek bulunmuştur<sup>(1)</sup>. Bu olgularda tüberküloz enfeksiyonunun klinik ve radyolojik bulguları atipik olabilmektedir.

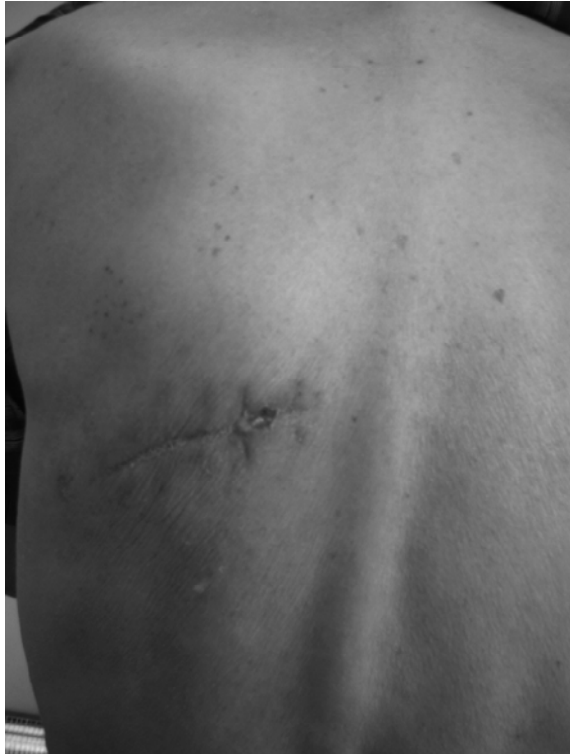Göğüs duvarının tutulduğu yumuşak doku tüberkülozu oldukça nadir görülmektedir. Genellikle

kemik, eklem veya plevra tüberkülozundan komşuluk yoluyla, göğüs duvarı lenfadenitlerinden direkt yayılım ile ya da kemikteki bir tüberküloz foküsünün aktivasyonu sonucu gelişmektedir<sup>(2,3)</sup>. Bu olgu; akciğer tüberkülozunun progresif seyir göstererek; göğüs duvarına doğru ilerlemesiyle soğuk abse oluşturması ve bu tür olguların nadir görülmesi nedeniyle sunulmuştur.

## OLGU

58 yaşında erkek olgu yaklaşık 3 ay önce ortaya çıkan, giderek büyüyen, sırtın sol tarafında ağrısız şişlik ve akıntı, öksürük şikayetleri ile başvurdu. Öz geçmişinde kronik böbrek yetmezliği (KBY) nedeni ile dört yıldır diyalize girmekte olduğu öğrenildi. Sistem sorgulamasında başka ek hastalık mevcut değildi.

Fizik muayenede deri soluk görünümde, göğüs duvarında sol hemitoraksta infraskapular bölgede 10x10x4 cm ebadında yumuşak kıvamlı fiks kitle ve yaklaşık 2 cm altta, lateral insizyon ve bu insizyondan seröz akıntı izlendi (Resim 1).

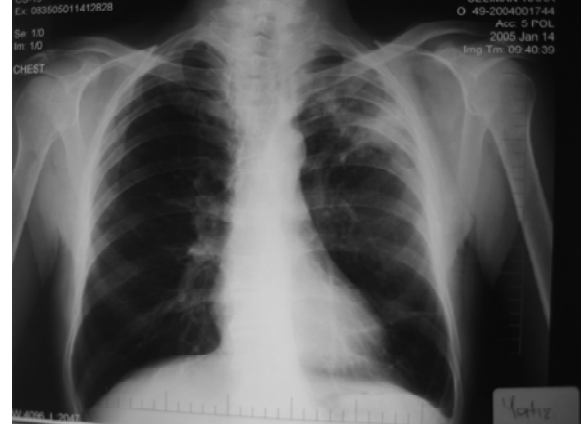


**Resim 1:** Göğüs duvarına açılmış seröz akıntılı soğuk abse.

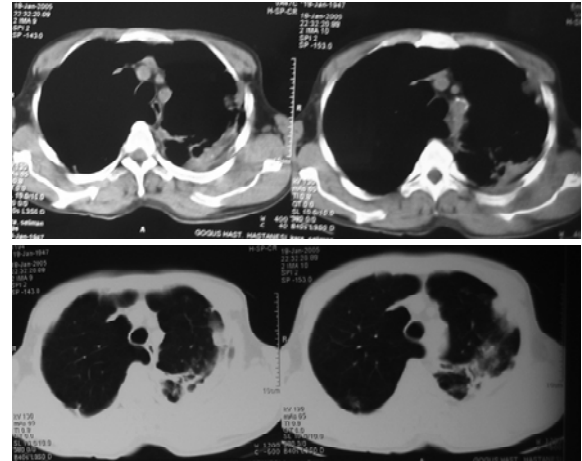
Hastaya bir hafta önce bu gölgeden eksizyonel biyopsi uygulandığı ve biyopsi materyalinin patolojik incelemesinin granülomatöz dermatit olarak raporlandığı öğrenildi. Kliniğimizde göğüs duvarındaki akıntıdan alınan sürüntünün PCR yöntemiyle ARB

bakısı müspet ve doku biyopsisi granülomatöz dermatit olarak saptandı.

Göğüs röntgenogramı Resim 2'de, toraks bilgisayarlı tomografi (BT) bulguları Resim 3'de izlenmektedir.

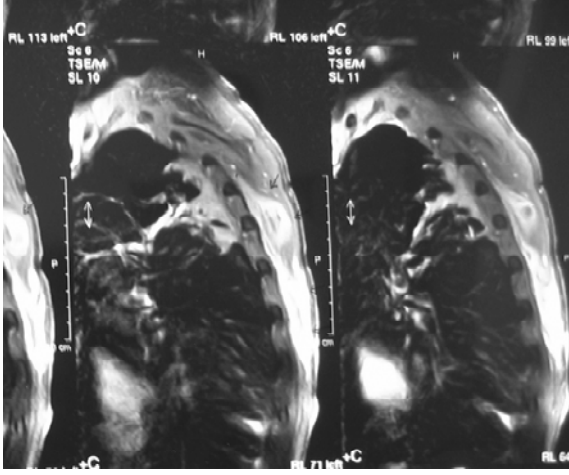


**Resim 2:** PA göğüs röntgenogramı. Tanı sırasında akciğer parankim tutulumu.



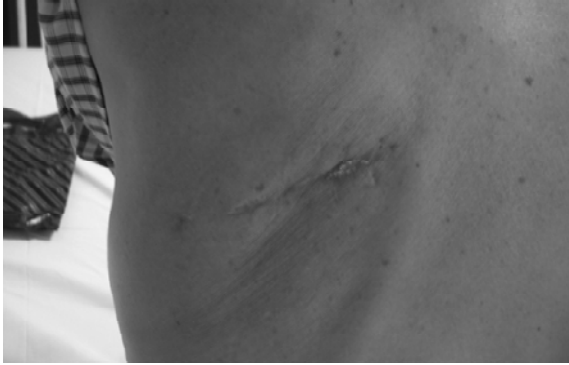**Resim 3:** Toraks BT: Sol üst lob posterior segmentte göğüs duvarına oturmuş periferik parankimal solid yapıda lezyon.

Lezyonun göğüs duvarı ve kostalarla ilişkisini saptamak için çekilen toraks manyetik rezonans görüntüleme (MR), skapula medial tarafda T2 yüksek T1 düşük sinyalli, paramanyetik ajan ile parlaklaşma gösteren inflamatuvar yumuşak doku değişiklikleri ve içerisinde parlaklaşmaması ile karakterize multipl küçük abse formasyonları saptandı. Bu lezyonun proksimalde 3. arka kosta düzeyinden başlayarak kaudale doğru 14 cm'lik segment boyunca devam ettiği görüldü. Sol akciğer apikal kesimde görülen, paramanyetik ajan ile parlaklaşma gösteren parankimal fibroproduktif lezyon ile arka göğüs duvarında tanımlanan lezyon yaklaşık aynı düzeyden başlamakta, bu da patolojinin interkostal geçişini düşündürmekteydi. Göğüs duvarı kemik yapılarında patolojik sinyal izlenmedi (Resim 4).

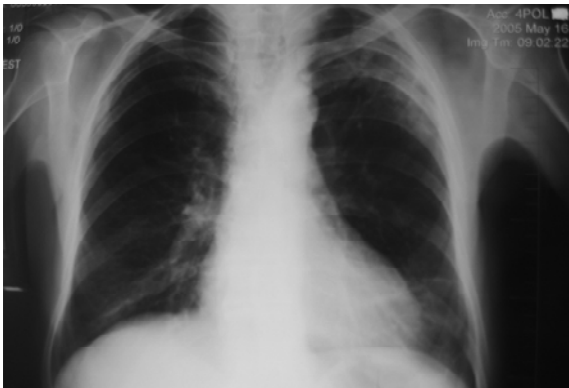

Resim 4: Toraks MR görünümü.

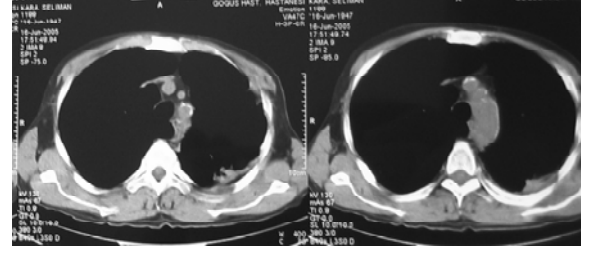
Hastadan alınan balgamda yayma sonucu (+) müspet geldi. Bir ay sonraki kültürlerde üreme saptandı. Laboratuvar bulgularında sedimentasyon ve üre kreatinin değerlerinde yükseklik dışında patoloji izlenmedi. Hastaya aktif akciğer tüberkülozu, göğüs duvarında soğuk abses tanıları ile 4 ilaçlı (İzoniasid 300mg/gün, Rifampisin 600mg/gün, Morfozinamid 2gr/gün, Etambutol 750mg/gün) antitüberküloz tedavisi başlandı. Göğüs duvarına tedavi amaçlı girişim yapılmadı. Radyolojik ve klinik olarak tedavinin 6. ayında soğuk absese tam iyileşme ve akciğerde ise fibrotik değişiklikler saptandı (Resim 5,6,7)



Resim 5: Tedavi sırasında cilt lezyonunda iyileşme.



Resim 6: Tedavinin 6. ayında PA göğüs röntgenogramı.



Resim 7: Tedavinin 6. ayında Toraks BT. Sekel değişiklikler.

## TARTIŞMA

Kronik böbrek yetmezliğinde (KBY) pulmoner ve ekstrapulmoner tüberküloz enfeksiyon riski genel popülasyona göre 6.9-52.5 kat yüksektir<sup>(1)</sup>. İngiltere’de özellikle tüberküloz insidansının yüksek olduğu ülkelerden göç eden, sosyoekonomik durumu bozuk KBY’li hastalarda insidans 1187/100.000 olarak bulunmuştur<sup>(4)</sup>. Öner- Eyüpoğlu’nun ve arkadaşlarının yaptığı çalışmada<sup>(5)</sup> da tüberküloz enfeksiyon insidansı %8.6 ve normal popülasyona göre 273 kat yüksek saptanmıştır. Bu olgularda hastalığın klinik bulguları silik olduğu için genellikle tanıda gecikmeye neden olmakta, mortalite ve morbiditeyi artırmaktadır. Düzenli hemodiyaliz uygulanan hastalarda tüberküloza bağlı ölüm oranları %0.5-1 olarak bildirilmiştir<sup>(6)</sup>.

İmmün direnci düşük olan olgularda ekstrapulmoner tutulum ve atipik görünüm de sık olmaktadır<sup>(7)</sup>. Ekstrapulmoner tutulum olarak en sık plevra ve periton, lenfatik doku, kas-iskelet tüberkülozu görülmektedir<sup>(8,9)</sup>.

Göğüs duvarında tüberküloz soğuk absesi oldukça nadir olup kas-iskelet tüberkülozunun %10’dan daha azında ortaya çıkmaktadır<sup>(3)</sup>. Yumuşak doku tüberkülozuna pulmoner tutulumun da eşlik etmesi %17.4-62.5 olarak bildirilmektedir<sup>(10)</sup>. Sekiz olguluk bir seride 5 olguda akciğer tutulumu saptanmış, bu olguların 2’sinde milyer tutulum, 2’sinde sağ akciğer alt zonda nonhomojen infiltrasyon ve 1 olguda hiler genişleme görülmektedir<sup>(11)</sup>. Onsekiz olguluk hasta grubunda 6 aktif akciğer tüberkülozu bulunmuştur<sup>(10)</sup>. Her iki çalışmada da abselerin akciğer lezyonlarına komşu olmadığı ve lokal yayılıma bağlı yumuşak doku tüberkülozu izlenmediği belirtilmiştir. Onbeş olguluk çalışmada 7 olguda akciğer, plevra ve mediasten tutulumu saptanmış, 2 olguda plevra ve parankim tüberkülozundan direkt yayılımı düşündürür bulgular görülmüştür. Akciğer parankim tutulumu olan hastanın sol üst lob apikoposterior segmentinde periferik kaviter

lezyon ve kostada tutulum izlenmiştir (12).

Bizim olgumuzdaki Toraks MR bulguları; göğüs duvarındaki soğuk absenin akciğer parankiminden komşuluk yolu ile ya da lenfojen yayılım sonucu geliştiğini düşündürmektedir.

Fistülize olmamış göğüs duvarı tüberküloz soğuk absesi tanısı genellikle iğne aspirasyon ve biyopsisi ile elde edilen materyalin direkt incelemesi ve histopatolojik değerlendirilmesiyle konulmaktadır (13,14). Olgumuzda akıntıdan alınan sıvının direkt incelemesinde PCR yöntemiyle basil saptandı. Aynı zamanda parankim tutulumu da olması nedeniyle alınan balgam yaymada da basil müspet bulundu ve kültürde *M. tuberculosis* üretildi.

Göğüs duvarı soğuk absesi tedavisinde tartışmalar vardır. Çalışmaların çoğunda tek başına 6-12 ay medikal tedavi önerilmiş ve başarılı sonuçlar bildirilmiştir(2,15). Cerrahi ile kombine tedavinin, kot tutulumu olan olgularda özellikle rekürrens ve ilaç direncini azaltması açısından yararlı olduğu bildirilmektedir(10).

Olgumuza ilk iki ay 4 ilaç ile, idame olarak da 2 ilaç ile toplam 12 aylık tedavi önerildi. Tedavinin 6 ayında yapılan kontrollerde klinik olarak cilt lezyonunda tam, radyolojik olarak akciğerdeki lezyonda kısmi yanıt elde edildi. Hastanın tedavisi halen devam etmektedir.

Bu olgu, akciğer tüberkülozunun immun direnci düşük bir hastada progresif seyir izleyerek göğüs duvarında soğuk abse oluşturması ve nadir görülmesi nedeniyle sunulmuştur.

## KAYNAKLAR

1. Hussein MM, Mooij JM, Poujouleh H. Tuberculosis and chronic renal disease. *Semin Dial* 2003;16: 38- 44.
2. Hsu HS, Wang LS, Wu YC, Fahn HJ, Huang MH. Management of primary chest wall tuberculosis. *Scand J Thorac Cardiovasc Surg* 1995; 29: 119- 23.
3. Paik CH, Chung KY, Kang JH, Maeng DH. Surgical treatment of tuberculosis cold abscess of the chest wall. *Yonsei Med J* 2002; 43: 309- 49.
4. Moore DAI, Lighthstone L, Javid B, Friedland JS. High rates of tuberculosis in end stage renal failure: the impact of international migration. *Emerg Infect Dis* 2002; 1- 8.
5. Öner- Eyüpoğlu AF, Akçay MS, Arslan H et al. Ekstrapulmonary involvement of Mycobacterial infections in dialysis patients. *Transplant Proc* 1999; 31: 3199- 201.
6. Cengiz K. Increased incidence of tuberculosis infection in dialysis patient. *Semin Nephron* 1996; 73: 421- 4.
7. Fukasawa H, Suzuki H, Kato A, Yamamoto T et al. Tuberculous arthritis mimicking neoplasm in a hemodialysis patient. *Am J Med Sci* 2001; 322: 373- 5.
8. Lepikhin NM, Mudrov VB. Differential diagnosis aspect of computerized tomography in cancer and tuberculosis of the lung. *Probl Tuberk* 2001; 3: 16- 22.
9. İclal I, Bilge BF, Füsün K, et al. Pleuropulmonary tuberculosis in patient with end-stage renal disease: findings on chest radiographs. *Transplant Proc* 1993; 31: 1719- 20.
10. Faure E, Souilamas R, Riquet M, Chehab A, et al. Cold abscess of the chest wall: A surgical entity? *Ann Thorac Surg* 1998; 66: 1174- 8.
11. Kalac N, Güven SF, Putun ET, Özkan B, Demirağ F. Soft tissue tuberculosis. *Eur Respir J* 2003; 22: 590s.
12. Khalil A, Breton CL, Tassart M, Korzec J, Bigot JM, Carette MF. Utility of CT scan for the diagnosis of chest wall tuberculosis. *Eur Radiol* 1999; 9: 1638- 42.
13. Büyükkşirin M, Polat G, Yüncü G, Küdür G ve ark. Göğüs duvarında tüberküloz soğuk absesi. *İzmir Göğüs Hastanesi Dergisi* 2004; 18: 93- 6.
14. Çakan A, Ercan S, Özsöz A, Dinç ZA ve ark. Vertebra, kosta ve yumuşak doku tüberkülozu (olgu sunumu). *İzmir Göğüs Hastanesi Dergisi* 1997; 9: 29- 36.
15. Chen CH, Shih JF, Wang LS, Peng RP. Tuberculous subcutaneous abscess: an analysis of seven cases. *Tubercle Lung Dis* 1996; 77: 184- 7.