

MİLİYER TÜBERKÜLOZDA NADİR BİR KOMPLİKASYON: BİR SPONTAN PNÖMOTORAKS OLGUSU

Muammer BİLİR *

Ali MERT **

Canan AKMAN ***

Fehmi TABAK ***

Recep ÖZTÜRK **

Reşat ÖZARAS *

Yıldırım AKTUĞLU **

ÖZET

Pnömotoraks, miliyer tüberkülozun ender bir komplikasyonudur. Bu yazıda, miliyer tüberküloz tedavisi görmekte iken tedavinin 10.günü pnömotoraks gelişen 25 yaşındaki bir erkek hasta sunularak ilgili literatür gözden geçirilmiştir.

Anahtar Sözcükler:Pnömotoraks, miliyer tüberküloz

SUMMARY

A RARE COMPLICATION OF MILIARY TUBERCULOSIS: SPONTAN PNEUMOTORAX

Pneumothorax is a rare complication of miliary tuberculosis. In this report, a 25-year-old patient developing pneumothorax in the 10th day of the miliary tuberculosis treatment is presented and the related literature has been reviewed.

Key words:Pneumothorax, miliary tuberculosis

GİRİŞ

Pnömotoraks, kaviteli postprimer tüberkülozun (TB) iyi bilinen ve nadir olmayan bir komplikasyonu olmasına

* İ.Ü. Cerrahpaşa Tıp Fakültesi, İç Hastalıkları Anabilim Dalı, İSTANBUL

** İ.Ü. Cerrahpaşa Tıp Fakültesi, Klinik Bakteriyoloji ve Enfeksiyon Hastalıkları Anabilim Dalı, İSTANBUL

*** İ.Ü. Cerrahpaşa Tıp Fakültesi, Radyoloji Anabilim Dalı, İSTANBUL

Yazışma Adresi:

Dr. Muammer BİLİR

Cerrahpaşa Tıp Fakültesi İç Hastalıkları ABD.
İSTANBUL

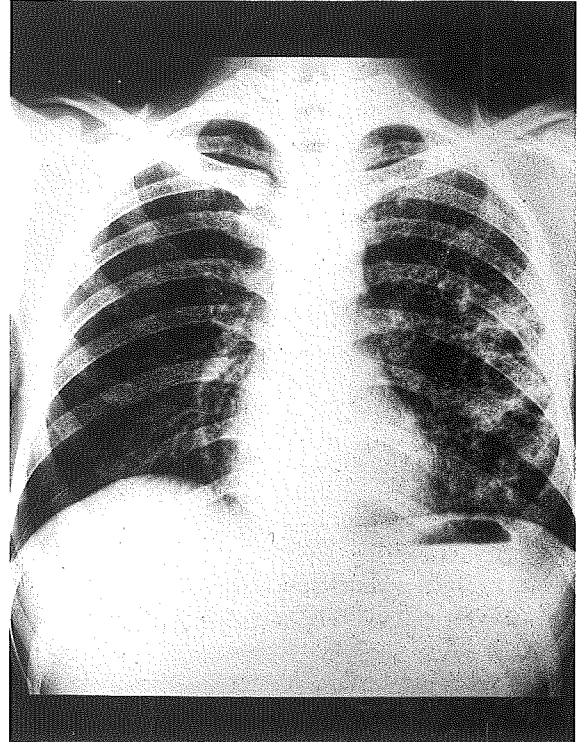
karşın, miliyer TB'un komplikasyonu olarak görülmesi son derece enderdir (1). Bu konuyla ilgili İngiliz dili literatüründe, günümüze kadar (Medline 1965-1999) iyi dökümanite edilmiş 8 olguya ulaşabildik (1-4). Bu yazıda miliyer TB tedavisi görmekte iken tedavinin 10.günü pnömotoraks gelişen bir olgu sunularak, bu komplikasyonun patogenezi ile ilgili teoriler ve literatürde ulaşabildiğimiz olgular tartışılmıştır.

OLGU

Öncesinden sağlıklı olan 25 yaşındaki erkek hasta, iki aydır ateş, gece terlemesi, öksürük, bazen kanlı balgam çıkarma, iştahsızlık, kilo kaybı (15 kg), halsizlik ve son 10 gündür eklenen bilinç bulanıklığı yakınmaları nedeniyle 28 Temmuz 1998 tarihinde hastaneye yatırıldı. Öyküsünden tüberküloz (TB) geçirmediği ve ailesinde aktif TB'lu olmadığı öğrenildi.

Fizik muayenesinde; genel durumu ciddi hasta görünümünde idi. Ateş 39°C, nabız 120/dakika/düzenli ve kan basıncı 130/80 mmHg olarak saptandı. Bilinç düzeyi konfüze olan hastanın ense sertliği (4+) bulundu. Diğer sistemlerin muayenesi normaldi.

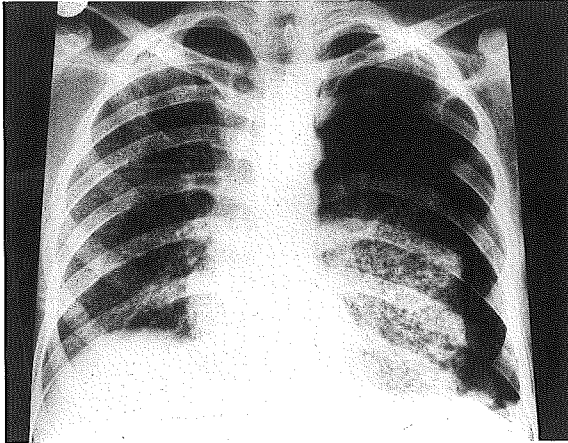
Akciğer grafisinde miliyer nodüller ve solda retiküler imajlar görüldü (Resim 1). Tüberkülin deri testi (2 hafta arayla tekrarlanan) negatifti.



Resim 1. Her iki akciğerde miliyer nodüller ve solda retiküler imajlar seçilmektedir.

Laboratuvar bulguları; hematokrit %43, lökosit 13 000/mm³ (%86 parçalı, %10 lenfosit, %4 monosit) trombosit 216 000/mm³, eritrosit sedimentasyon hızı 20 mm/saat, ve CRP 9.5 mg/L (normal: 0-5) idi. Sodyum 116 mmol/L, klorür 84 mmol/L, AST 47 U/L, ALT 66 U/L, albumin, 2.8 g/dl ve globulin 3.5 g/dl bulundu. Diğer biyokimyasal veriler normaldi.

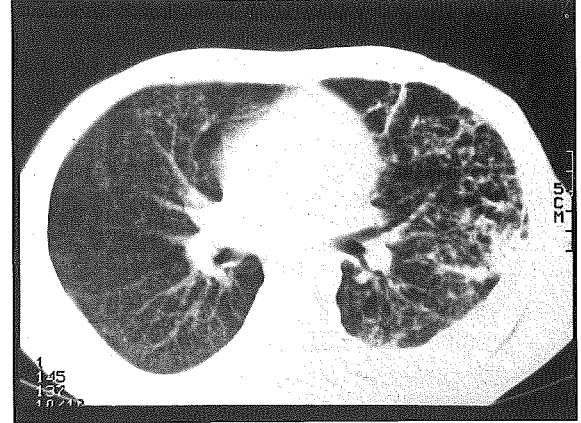
Gözde muayenesinde solda koroid tüberküller görülen hastanın kranyal BT'si normaldi. Lomber ponksiyonda; BOS rengi berrak, basınç 300 mmH₂O, hücre sayısı 20 (%60 lenfosit, %40 parçalı), glikoz .11 mg/dl (eş zamanlı kan glikozu: 124 mg/dl), protein 230 mg/dl ve Pandy 3+ bulundu. BOS'dan alınan örneğin Gram boyamasında lenfositler, Ehrlich-Ziehl-Neelsen (EZN) yöntemiyle boyamasında aside-dirençli basiller (ADB) görüldü. Aerob kültürde üreme olmadı. Löwenstein-Jensen kültüründe *Mycobacterium tuberculosis* üretildi. Üretilen basilin direnç araştırması yapılmadı. Klinik izleme, akciğer grafisinde miliyer paternin görülmesi, doz dibinde koroid tüberküllerin ve BOS'da ADB'lerin saptanması üzerine hastaya menenjitin de eşlik ettiği miliyer TB tanısı konuldu. Anti-TB tedavi [izoniazid(INH)+rifampisin (RMP) +pyrazinamid (PZA)+etambutol (EMB)] ve deksametazon başlandı. Tedavinin 5.günü klinik iyileşme oldu (ateşi normalleşti ve bilinci açıldı). Hasta tedavinin 10.günü sol yanında şiddetli ve batıcı nitelikte, birden gelişen yan ağrı ve de gittikçe artan soluk darlığı tanımlandı. Akciğer grafisinde sol akciğeri kollabe eden büyük bir pnömotoraks saptandı (Resim 2).



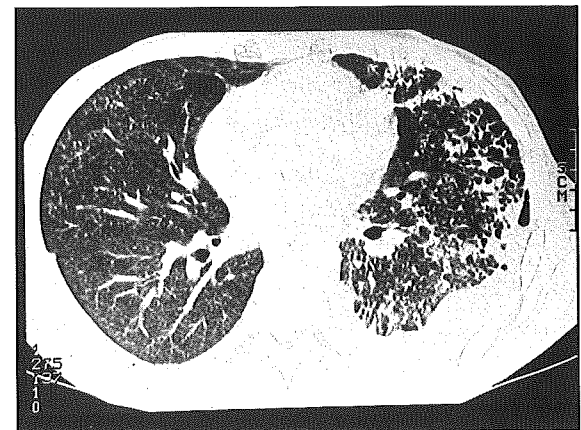
Resim 2. Solda pnömotoraks (ok) ve cilt altı amfizem izlenmektedir. Kollabe akciğer dokusu içerisinde miliyer nodüller belirgin olarak seçilmektedir.

Toraks cerrahisi tarafından değerlendirilen hastaya tüp drenajı uygulandı. Yedi gün içinde akciğeri ekspanse olan hastada tüp drenajının komplikasyonu olarak ampiyem gelişti. Plevral sıvıda lökosit 25 000/mm³

(%98 parçalı, %2 lenfosit) bulundu. Bu sıvının boyanmasında bol PNL ve seyrek gram negatif basil görüldü. Kültüründe ise *Pseudomonas aeruginosa* üretildi ve duyarlı olduğu antibiyotiklerle (seftazidim+amikasin) tedavi edildi. Bu dönemde çekilen konvansiyonel (Resim 3a) ve yüksek rezolüsyonlu toraks BT (Resim 3b) kesitlerinde her iki akciğerde tipik miliyer patern ve sol akciğerde (özellikle periferik akciğer dokusunda) değişik boyutlarda kistik yapılar saptandı. Yatışının 45.günü taburcu edilen hasta, 5 aydır poliklinikten sorunsuz olarak izlenmektedir. Tedavinin 3.ayında akciğer grafisinde tipik miliyer paterni kaybordu ve tüberkülin deri testi pozitif (endürasyon 17x18 mm). Anti-TB ilaçlardan PZA ve EMB 2.aydan sonra kesildi ve INH+RMP'nin 18 ay kullanılması planlandı.



a



b

Resim 3a ve 3b: Konvansiyonel toraks BT (3a) ve yüksek rezolüsyonlu BT (3b) kesitlerinde her iki akciğerde tipik miliyer patern ve sol akciğerde (özellikle periferik akciğer dokusunda) değişik boyutlarda kistik yapılar seçilmektedir. Solda plevral efüzyon mevcuttur.

TARTIŞMA

Kaviteli TB'da pnömotoraks patogenezi kavitenin plevral boşluğa rüptürü ile kolayca açıklanabilir (1). Miliyer TB'da ise bu mekanizmanın açık olmamasına karşın başlıca 3 olasılık öne sürülmüştür (1-4). Kazeifikasyon nekrozlu subplevral miliyer nodüllerin plevral boşluğa açılması: Miliyer TB'da subplevral miliyer nodüller birleşerek nodül toplulukları oluşturabilir. I) Kazeifikasyon nekrozlu nodül toplulukları plevral enfeksiyon ve efüzyona yol açabilir. Ayrıca ender olarak nekrozlu nodüllerin plevral boşluğa rüptürü pnömotoraksla sonuçlanabilir. Toplam 398 miliyer TB olgusunu içeren 6 büyük seride, plevral efüzyona %5-38 oranında rastlanılmasına karşın, pnömotoraks komplikasyonu hiç bildirilmemiştir (5-10). Otuzsekiz olgulu miliyer TB serimizde (yayınlanmamış veri) plevral efüzyona rastlanmazken, birinde (sunduğumuz hasta) pnömotoraks komplikasyonu saptandı. II) Miliyer nodüllerin yaygın interstisyel amfizeme yol açması: Bu

mekanizma Peiken ve ark. (1) tarafından ayrıntılı olarak açıklanmıştır. Miliyer nodüllerin ciddi öksüren hastalarda Valsalva manevrası oluşturarak alveol içi basınç artmasına yol açtığına inanılmaktadır. Artan basınç alveolar septanın yırtılması ve disseksiyona neden olarak havanın peribronşial, perivasküler aralıklardan mediastinuma ve de subplevral dokulara ilerlemesine yol açar. Sonuçta mediastinal amfizem, tek veya iki taraflı pnömotoraks ve tekrarlayan pnömotoraks oluşabilir. Ayrıca mediastinal amfizemden ilerleyen hava, deri altı amfizeme veya mediastinal plevra yoluyla iki taraflı pnömotoraksa yol açabilir. III) Büllöz lezyonların oluşumu: Miliyer tüberküllere yakın büllöz lezyonlar oluşabilir ve bunlar plevral boşluğa rüptüre olarak pnömotoraksa neden olabilirler.

Miliyer TB'un bir komplikasyonu olan pnömotoraks enderdir ve literatür taramasında (Medline 1974-1999) 8 olguya ulaşılabilmektedir (1-4). Hastamızla birlikte bu olguların özellikleri tablo 1'de verilmiştir. Tümüne miliyer TB tanısı konulmuş ve anti-TB tedavisine alınmıştır. Genellikle miliyer TB tanısı konulmasından sonraki

Tablo 1. Miliyer tüberküloz sırasında pnömotoraks gelişmiş olguların özellikleri.

Kaynak, yıl	Olgu /yaş /yıl/ cins	no yıl/	Pnömotoraksın büyüklüğü,%	Tüberkülin deri testi	Anti-TB tedavi	Pnömotoraksın oluşum süresi ve yerleştiği yer	Pnömotoraks tedavisi	Miliyer TB ve pnömo-torakstan tam iyileşme	İzleme süresi (yıl)
Peiken ve ark. ¹ , 1974	1/13/K		80	-	INH/RMP/ EMB/SM	7. günde sağda 10. günde solda 14. günde sağdaki tekrarlamış	Tüp drenajı	Evet	Belirtilmemiş
Narang ve ark. ² , 1977 (olgu 1)	2/27/K		Küçük	+	INH/SM	10. günde sağda 133. günde solda	İğne aspirasyonu	Evet	Belirtilmemiş
Narang ve ark. ² , 1977 (olgu 2)	3/20/K		75	+	INH/SM	Hastaneye başvurmadan 20 gün önce sol yarı ağrısı olmuş Başvurduğu gün çekilen akciğer grafisinde solda pnömotoraks saptanmış.	Tüp drenajı	Evet	2 yıl
Narang ve ark. ² , 1977 (olgu 3)	4/32/E		Orta	+	INH/SM	50. günde solda	İğne aspirasyonu	Evet	Belirtilmemiş
Narang ve ark. ² , 1977 (olgu 4)	5/21/E		Büyük	+	INH/SM	30. gün solda 58. gün iki taraflı 65. gün iki taraflı (tekrarlamış)	Tüp drenajı/İğne aspirasyonu	Evet	Belirtilmemiş
Narang ve ark. ² , 1977 (olgu 5)	6/25/K		Belirtilmemiş	Belirtilmemiş	INH/SM	2. günde boyun derisi altında ve mediastende amfizem (pnömotoraks gelişmemiş)	Özel bir girişim uygulanmamış	Evet	2 Yıl
Chandra ve ark. ³ , 1988	7/18/K		Belirtilmemiş	+	INH/RMP/ PZA/SM	20. gün iki taraflı 30. gün sağda (tekrarlamış) 37. gün solda bronkoplevral fistül 49. gün solda (tekrarlamış)	Tüp drenajı/İğne aspirasyonu/ plö rodezis	Evet	2 Yıl
Graf-Deuel ve Knoblauch, 1994	8/77/K		70	Belirtilmemiş	Belirtilmemiş	Başta tek taraflı pnömotoraks Sonra karşı tarafta derialtı amfizemi ile birlikte pnömotoraks	Tüp drenajı	Evet	1.5 yıl
Olgumuz 1998	9/25/E		75	-	INH/RMP/ PZA/EMB	10. günde solda	Tüp drenajı	Evet	4 ay

7-133 günler arası pnömotoraks (tek taraflı, iki taraflı yada tekrarlayıcı) gelişmiştir. Üç aydır öksürük, ateş, 20 gün önce birden oluşan son yan ağrısı ve soluk darlığı nedeniyle hastaneye başvuran 3.olguda; çekilen akciğer grafisinde solda akciğerlerin ¾'ünü kollabe eden büyük bir pnömotoraks ve miliyer patern saptanmıştır. Altıncı olguda mediastinal ve boyun derisi altında gelişen amfizem pnömotoraksla komplike olmamış ve klinik tablo özel bir girişim uygulamadan kendiliğinden gerilemiştir. Yedinci olguda anti-TB tedavinin 37.gününde solda bronkoplevral fistül gelişmiş ve pnömotoraks tekrarlamalarını önlemek için tetrasiklinle kimyasal plörodezis uygulaması yapılmıştır. Bu olgularda eğer pnömotoraks büyükse (akciğerlerin en az ¾'ünü kollabe etmişse) tüp drenaj, küçükse iğne aspirasyonu uygulanmış ve akciğerleri genellikle ilk 14 gün içinde ekspanse olmuştur. Olguların tümü hem miliyer TB, hem de pnömotoraks yönünden tam iyileşmiştir. Olgumuzda da 10.günde sol tarafta büyük hacimli pnömotoraks gelişti ve tüp drenajı ile 7 gün içinde akciğerler ekspanse oldu. Hastamızda gelişen pnömotoraks; miliyer tüberküllere yakın gelişmiş subplevral bullöz lezyonların plevral boşluğa rüptürü ile açıklanabilir. Beş aydır izlenen hastamızda pnömotoraks tekrarlanmadı.

Sonuç olarak, miliyer TB'lu bir hastada birden gelişen batıcı nitelikteki yan ağrısı ve soluk darlığı karşısında ender görülen pnömotoraks komplikasyonu düşünülmelidir. Bu komplikasyonun tedavisi pnömotoraksın büyüklüğü ve tekrarlamalarına göre yönlendirilmelidir. Aynı zamanda anti-TB tedavi kesilmeden sürdürülmelidir.

Kaynaklar

1. Peiken AS, Lamberta F, Seriff NS. Bilateral recurrent pneumothoraces: a rare complication of miliary tuberculosis. *Am Rev Respir Dis* 1974; 110:512-517.
2. Narang RK, Kumar S, Gupta A. Pneumothorax and pneumomediastinum complicating acute miliary tuberculosis. *Tubercle* 1977; 58:79-82.
3. Chandra KS, Prasad AS, Prasad CE, Murthy KJR, Srinivasulu T. Recurrent pneumothoraces in miliary tuberculosis. *Trop Geogr Med* 1988; 40: 347-349.
4. Graf-Deuel E, Knoblauch A. Simultaneous bilateral spontaneous pneumothorax. *Chest* 1994; 105 (4): 1142-1146.
5. Kim HJ, Langston AA, Gallis HA. Miliary tuberculosis: epidemiology, clinical manifestations, diagnosis and outcome. *Rev Infect Dis* 1990; 12:583-590.
6. Maartens G, Willcox PA, Benatar SR: Miliary tuberculosis: rapid diagnosis, hematologic abnormalities and outcome in 109 treated adults. *Am J Med* 1990; 89:291-296.
7. Proudfoot AT, Akthar AJ, Douglas AC, Horne NW. Miliary tuberculosis in the adults. *BMJ* 1969; 2:273-276.
8. Gelb AF, Leffler C, Brewin A, Mascatello V, Lyons HA. Miliary tuberculosis. *Am Rev Respir Dis* 1973; 108:1327-1333.
9. Munt PW. Miliary tuberculosis in the chemotherapy era: with a clinical review in 69 American adults. *Medicine* 1972; 51:139-155.
10. Alvarez S, McCabe W. Extrapulmonary tuberculosis revisited: a review of experience at Boston City and other hospitals. *Medicine* 1984; 63:25-55.