

# Diyafragma patolojilerine endoskopik yaklaşım

Hasan DOĞRUYOL

Uludağ Üniversitesi Tıp Fakültesi, Çocuk Cerrahisi Anabilim Dalı, Bursa

## Öz

Konjenital Diyafragma Hernileri (KDH) ve Diyafragma Evantrasyonları (KDE) en sık görülen diyafragma lezyonlarıdır. Bunların dışında paraözofageal herniler ve diyafragmatik krural evantrasyonlar ise çok ender rastlanan lezyonlardır. Konjenital diyafragma hernilerinde diyaframda bütünlüğü bozan bir defekt vardır ve karın içi organları bu defekt aracılığı ile toraks boşluğuna geçerek normal akciğer gelişimini engelleyerek bozukluklara yol açar. Diyafragma evantrasyonlarında ise diyaframın bütünlüğü normaldir fakat müsküler yapılarda bozukluk ve bu bozukluğun yol açtığı anormal kontraktilite söz konusudur. Her iki hastalığın mekanik etkilerinin bir kısmı benzer olsa da evantrasyonda pulmonar hipertansiyon daha düşük ve akciğer hipoplazisi minimal derecededir. Bundan dolayı klinik bulgular daha sili ve prognoz daha iyidir.

Bu makalede konjenital diyafragma lezyonlarının genel hatlarını ve bu hastalıkların endoskopik tedavilerini özetlemeye çalıştık. Ayrıca Morgagni hernileri için “İnsizyonsuz Tam Kat Karın Duvarı Fiksasyonu” tekniği ile diyafragma evantrasyonu için “Çift Kat Kese Ağızı Sütür ile Plikasyon” tekniğini tanımladık. Ayrıca nükse mani olmak için defekt kenarlarındaki seröz membranların çıkarılmasının önemini vurguladık.

**Anahtar kelimeler:** Diyafragma hernileri, diyafragma evantrasyonları, diyafragma defektlerinin endoskopik onarımı, insizyonsuz fiksasyon tekniği, kese ağızı plikasyon tekniği

## Abstract

### Endoscopic approach to diaphragmatic pathologies

Congenital diaphragmatic hernias (CDH) and diaphragmatic eventrations (CDE) are the most common congenital lesions of the diaphragm. Paraesophageal hernias and crural eventrations are very rare in children. Congenital diaphragmatic hernia (CDH) is a developmental defect in the diaphragm that allows abdominal viscera to herniate into the thoracic cavity, thereby interfering with normal lung development. In the diaphragmatic eventration, diaphragm is intact, however impaired musculature leads to contractility disorders. Although some of the mechanical effects of both diseases are similar, the incidence of pulmonary hypertension is low and the degree of associated pulmonary hypoplasia is minimal. Thus, the presentation is less dramatic and usually somewhat delayed and the prognosis is significantly better.

In this article we summarized the general aspects and the endoscopic treatment of the congenital diaphragmatic lesions and have described two novel techniques for Morgagni hernia (Full-Thickness Abdominal Wall Fixation Without Skin Incision Technique) and diaphragmatic eventration (Double Purse String Suturing Plication Technique). And we stressed the importance of the excision of the serosal membrane on the defect margins.

**Keywords:** Diaphragmatic hernias, diaphragmatic eventrations, endoscopic repair of diaphragmatic defects, fixation without skin incision technique, purse string suturing plication technique

## Giriş

Diyaframla ilgili konjenital lezyonlar genel olarak iki başlık altında toplanırlar; Konjenital Diyafragma Hernileri (KDH) ve Diyafragma Evantrasyonları (KDE). Bunların dışında paraözofageal herniler ve diyafragmatik krural evantrasyonlar ise çok ender rastlanan lezyonlardır. Konjenital diyafragma hernilerinde diyaframda bütünlüğü bozan bir defekt vardır ve karın içi organları bu defekt aracılığı ile toraks boşluğuna

geçerek hastalığın patofizyolojisini oluşturan bozukluklara yol açar. Diyafragma evantrasyonlarında ise diyaframın bütünlüğü normaldir fakat müsküler yapılarda bozukluk ve bu bozukluğun yol açtığı anormal kontraktilite söz konusudur. Konjenital paraözofageal herniler ve diyafragmatik krural evantrasyonlarda ise olay genelde “gastrik volvulus” olarak karşımıza çıkar.

## Doğumsal diyafragma hernisi

Konjenital Diyafragma Hernisi (KDH), erken fetal dönemde diyaframda oluşan anatomik bir defektten karın içi organlarının göğüs boşluğuna girmesiyle karakterize, etiyojisi bilinmeyen mortalitesi yüksek

Alındığı tarih: 07.03.2016

Kabul tarihi: 04.04.2016

Yazışma adresi: Dr. Hasan Doğruyol, Uludağ Üniversitesi Tıp Fakültesi, Çocuk Cerrahisi Anabilim Dalı, Görükle Kampüsü, 16059 Nilüfer / Bursa

e-mail: hasandy@uludag.edu.tr

doğumsal bir anomalidir <sup>(1-3)</sup>. Bu hastalıktan ölümlerin en önemli nedeni, iki taraflı pulmoner hipoplazi ve pulmoner hipertansiyondur <sup>(4)</sup>. Son yıllarda, acil KDH onarımının postoperatif solunum kompliyansını bozduğunun gösterilmesi <sup>(5)</sup> ve preoperatif stabilizasyonun öneminin vurgulanması ile Konjenital Diyafragma Hernisi (KDH) tedavisi önemli bir aşama kaydetmiştir. Preoperatif fizyolojik stabilizasyon sonrası “geciktirilmiş” cerrahi onarım olarak isimlendirilen yeni tedavi modaliteleri ile sağkalım artmıştır <sup>(6-8)</sup>.

KDH klasik olarak sol tarafta posterolateral bölgede 2-4 cm’lik bir defekt olarak karşımıza çıkar. Bu defektten, karaciğer sol lobu, dalak ve diğer gastrointestinal sistem organları göğüs boşluğuna geçebilir. Sağ taraftaki hernilerde ise, karaciğer sağ lobu ve diğer karın içi organlar göğüs boşluğuna geçer. Bu olgularda hepatik venler ektopik olarak sağ atriyuma açılabilir, bu da cerrahi onarımı güçleştirebilir. Göğüs boşluğuna geçen organların o taraf akciğerine bası yaparak parankimin gelişmesine engel olduğu, bunun da akciğer hipoplazisi ile sonuçlandığı belirtilmiştir <sup>(1)</sup>. Akciğer hipoplazisinin aslında primer olay olduğu ve diyafram defektinin ise buna sekonder olarak geliştiği de ileri sürülür <sup>(9)</sup>. Akciğer hipoplazisine, karşı tarafta da rastlanması bu görüşü desteklemektedir. Fıtıklaşma bronşiyal bölünme aşamasında olduğu için akciğer gelişimi de bu dönemde etkilenir. Akciğer hipoplazisinde akciğerin hem hacmi hem de ağırlığı azalmıştır. Alveollerin gelişimi etkilenmiş olup, normal yapıda alveol çok azdır. Yapıları immatür olup, alveoler septumlar kalınlaşmıştır. Alveoler birimlerdeki anormal septasyonlar gaz alışverişini zorlaştırır. Surfaktan azalmıştır. Akciğer parankimi arterlerinin sayısında azalma vardır. Hem preasiner hem de asiner arteriollerde aşırı mediyal kas hipertrofikasyonu bulunur. Normalde respiratuar bronşiyollerden sonraki yapıların arteriollerinde kas tabakası yokken KDH’da bu damarlarda da kas bulunur <sup>(9)</sup>. Bu değişiklikler hem defekt tarafı hem de karşı tarafta bulunur. Arter yapılarında bu anormal kas yapılaşmasının sonucu ise pulmoner hipertansiyon gelişimine aşırı yatkınlık olarak karşımıza çıkar.

## Tanı

**A. Prenatal tanı:** KDH’nın prenatal tanısı genellikle prenatal ultrasonografide(US) karaciğer ve bağırsakların toraks içinde görülmesiyle konur <sup>(1,10)</sup>. Fötal

akciğer ve karaciğerin ekojeniteleri birbirine yakın olduğu için şüphelenilen durumda karaciğerin kan akımına bakmak için Doppler USG’den yararlanılabilir <sup>(11)</sup>. Ayırıcı tanıda fötal Manyetik Rezonans görüntüleme (MRI) da kullanılabilir <sup>(12)</sup>.

**B. Postnatal tanı:** Doğumdan sonra bebeğin semptomlarını akciğerlerin hipoplazisi ve pulmoner hipertansiyon derecesi belirler. Çok ağır olgularda doğumdan hemen sonra bulgular gözlenirken, çoğu olgu ilk 24 saat içinde belirti verir. En belirgin semptom, solunum sıkıntısı ve siyanozdur. Fizik muayenede, çökük karın ve asimetrik, huni biçimli bir göğüs yapısı vardır. Toraks boşluğunda barsak sesleri duyulabilir. Mediastinal kayma venöz dönüşü bozar. Sonuçta, hipotansiyon ve periferik perfüzyon bozukluğu gelişir.

Direkt grafide, göğüste mide ve barsaklara ait gaz gölgelerinin görülmesi tanı koydurucudur. Ayrıca nazogastrik sondanın ucunun da göğüs boşluğunda görülmesi tanıyı destekler. Mediasteninin açılması ve kardiyak silüetini karşı tarafa yer değiştirmesi ek bulgulardır.

KDH, yenidoğan döneminde en sıklıkla konjenital kistik adenomatoid malformasyonlarla karıştırılabilir, ancak klinik ve grafik bulgularla ayırım yapmak hemen tümünde olasıdır. Daha ileriki yaşlarda ise diyafragma evantrasyonu, Morgagni hernisi, hiatal herni, akciğerin konjenital kistik hastalıkları, ampiyem sonrası pnömoseller ve akciğer agenezisi gibi patolojik durumlarla karışabilir <sup>(1)</sup>. Opakt grafiler ve gerekirse tomografi ile ayırıcı tanıya gidilebilir.

## Prognostik faktörler

Çeşitli yazarlar hastalık tedavisinde bazı prognostik faktörler ileri sürmüşlerdir.

- Prenatal tanı: KDH’nın intrauterin 24. haftadan önce tanınmasının ek anomalilerin varlığında kötü prognozu işaret ettiği öne sürülmüştür <sup>(13)</sup>.
- Ek anomaliler: Kötü prognozu gösterir.
- Fıtık kesesi: İyi prognozu gösterir <sup>(14)</sup>.
- Polihidroamnios: Polihidroamnios ek anomali varlığına o da kötü prognoza işaret eder <sup>(1,13)</sup>.
- Midenin pozisyonu: Tanı anında midenin göğüs boşluğunda olduğu hastalarda sağ kalımın %30’a düştüğü bildirilmiştir <sup>(9,13)</sup>.

- Sağ taraf KDH'lerinde prognozun sola göre daha kötü olduğunu ileri sürülür <sup>(13)</sup>.
- Karaciğer herniyasyonu: Prognozun kötü olduğunu gösterir <sup>(13)</sup>.
- Akciğer hipoplazisi. Akciğer baş oranı (Lung-to-head ratio:LHR) ile ölçülür: Ultrasonografik ölçümde LHR 1'in altında ise kötü prognozu gösterir <sup>(15)</sup>.
- Fötal akciğer hacim ölçümü: Fötal MR ile akciğer hacim ölçümünde rölatif akciğer hacminin %40'ın altında olması kötü prognozu gösterir <sup>(15)</sup>.
- Kardiyoventriküler indeks (sol ventrikül/sağ ventrikül), kardiyovasküler indeks (Ao/PA), Pulmoner hipertansiyon belirtisi olarak Modifiye McGoon indeks (hiler pulmoner arter çapları/inen aorta). Modifiye McGoon indeksinin 1.3'ten küçük olması kötü prognozu gösterir.
- Pulmoner hipertansiyon: Modifiye McGoon indeks (hiler pulmoner arter çapları/inen aorta). Modifiye McGoon indeksinin 1.3'e eşit ya da daha küçük olması kötü prognozu gösterir.
- Defektin büyüklüğü: Defekt büyüklüğü ile mortalite ve morbidite artar <sup>(16-17)</sup>.

### Ameliyat öncesi bakım

KDH'nın cerrahi değil, fizyolojik bir acil hastalık olduğu unutulmamalı ve operasyon öncesi kalp ve solunum fonksiyonları stabil hale getirilmelidir. Düzeltilemeyen akciğer hipoplazisi ve geri dönebilen pulmoner hipertansiyon arasındaki denge, tedaviye yanıtı ve dolayısıyla da prognozu belirler. Her iki durumun da klinik sonuçları, pulmoner vasküler dirençte artma, pulmoner arter basınçlarında yükselme, sağ-sol şant ve ilerleyici hipoksidir. Tüm preoperatif tedavi seçenekleri pulmoner damar tonusunu düzeltmeye yöneliktir. Pre-operatif bakımda kardiyopulmoner destek önemlidir. Hasta entübe edilir ve nazogastrik sonda yerleştirilir. Göğüs boşluğundaki mide ve bağırsakları hava ile şişirip akciğere olan basıyı arttırmamak için kesinlikle balon ve maske ile ventilasyon yapılmaz <sup>(1)</sup>. Arteriyel ve venöz kateterler yerleştirilir. Arteriyel oksijen satürasyonu hem preduktal hem de postduktal olarak ölçülür. Stres yaratabilecek her türlü uyarı pulmoner arter basınçlarını, dolayısıyla da sağ-sol şantı arttırıp hipoksiyi derinleştireceği için hasta sedatize edilmelidir. Hipotansiyon ve doku perfüzyonunu düzeltmek amacıyla sıvı resüsitasyonu yapılmalıdır. Dopamin ve dobutamin gibi pozitif

inotropik ilaçlar verilebilir <sup>(1,9,18)</sup>. Metabolik asit-baz dengesizlikleri genellikle hipoperfüzyon nedeniyle gelişir. Sıvı tedavisi ve bikarbonat uygulamaları ile düzeltilebilir. Ağır hiperkapni, ventilatör parametreleri değiştirilerek engellenebilir <sup>(1,9)</sup>.

### Doğum öncesi tedavi

Harrison ve ark. <sup>(12)</sup>, ilk defa kuzularda akciğer kompresyonunun akciğerlerde hipoplaziye yol açtığını ve prenatal dekompresyonun bu durumu düzelttiğini göstermişlerdir. Daha sonra insan uygulamalarına geçilmiş, fakat randomize çalışmalarda bu tedavinin postnatal cerrahi üstünlüğü gösterilememiş ve terk edilmiştir <sup>(9)</sup>.

Konjenital trakeal obstrüksiyonlarında, akciğer hiperplazisi meydana geldiği gözlemine dayanarak başka bir prenatal tedavi modeli geliştirilmiştir. Havayolu basıncının akciğer gelişiminde rolü olabileceği düşüncesiyle, fetal yaşamda trakeal oklüzyonun KDH li fetuslarda akciğer kompresyonunu ortadan kaldırıp kaldırmayacağı denenmiştir <sup>(19)</sup>. Bu önce kuzularda, sonra insan fetüsünde denenmiş, araştırmanın fetüs gestasyonel yaşını kısalttığı gösterilince uygulamadan vazgeçilmiştir, fakat trakeal oklüzyonun akciğer histolojisi ve alveollerin gelişmesine büyük katkısı olduğu gözlenmiştir <sup>(19)</sup>.

Fetondoskopik tekniklerin gelişmesi, prenatal dönemde balonla trakeal oklüzyon uygulamasına olanak vermiştir <sup>(19)</sup>. Teknik kısa sürede gelişmiş ve LHR leri birin altında olan KDH li olgulara uygulanmaya başlanmıştır. Bu uygulamada %50'lik sağkalım elde edilmiş olup, bu durum cesaret verici olarak nitelendirilmiştir <sup>(19)</sup>.

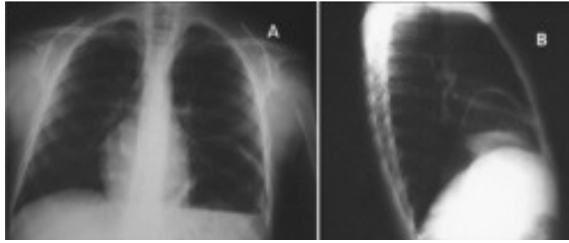
### Doğum sonrası tedavi

Cerrahi onarımın tam olarak ne zaman yapılması gerektiği kesin değildir. Ameliyat edilmemiş hastalarda zamanla pulmoner arter basınçlarının düştüğü gösterilmiştir. Bu nedenle pulmoner arter basıncı düşene kadar beklenmesi gerekliliği savunulmuştur. Son yıllarda geçerli olan görüş, hastanın klinik olarak stabilizasyonu sağlandıktan sonra cerrahi onarım yapılmasıdır. Bu stabilizasyon süresi birkaç günle birkaç hafta arasında değişmektedir <sup>(1,9,13,18)</sup>.

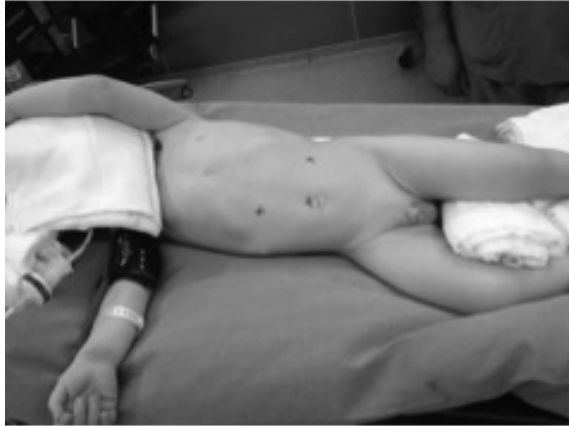KDH'da cerrahi tedavinin temeli, diyaframdaki defektin primer olarak onarılmasına dayanır. Defekt çok genişse, onarımda perirenal fascia, torasik ya da abdominal kas flepleri gibi çevre dokular veya sentetik prostetik materyaller kullanılabilir <sup>(1,9)</sup>. Günümüzde diyafragma hernisinin laparoskopik ve torakoskopik cerrahi ile onarımı yaygındır <sup>(20-25)</sup>. Torakoskopik uygulamalarda özellikle sağ taraf hernilerinde yüksek oranda nüks görülmesinin greft kullanılması ile önü alınmıştır <sup>(26)</sup>. Laparoskopik onarımda defekt kenarlarındaki seröz membranlar çıkarılır, absorbe olmayan sütürlerle tek tek onarılır (Şekil 1-6).

### Diyafram hernisinin laparoskopik onarımı

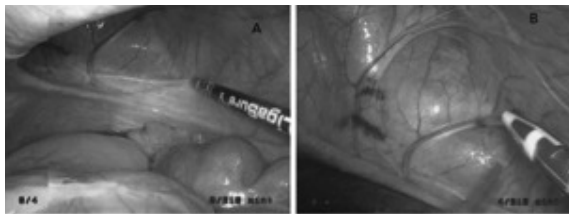
Posterolateral sol diyafragma hernisinde (Şekil 1),



Şekil 1. Sol diyafragma hernisi, preoperatif görünüm, A) P/A, B) Lateral röntgenogram.

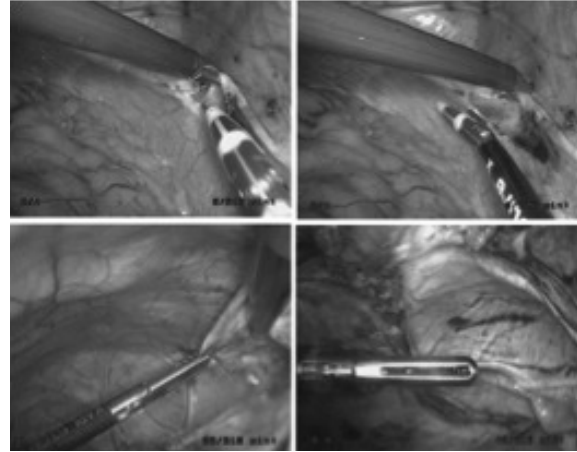


Şekil 2. Hasta pozisyonu ve port giriş yerleri.

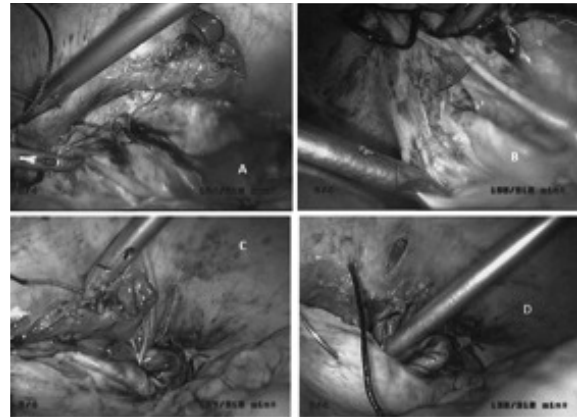


Şekil 3. Postero lateral sol diyafragma hernisi, laparoskopik görünüm. A) Kas halkası ve herni kesesinin görünümü. B) İnce membran (kese), frenik sinir ve damarsal yapılar açıkça gözleniyor.

yenidoğanlarda cerrahi ekip hastanın ayak tarafında çalışabilir. Büyük çocuklarda, hastaya masada sol üstte kalacak şekilde supine hafif semilateral, ters trandelenburg pozisyon verilir. Umbilikal kamera portu haricinde, 5 mm'lik biri epigastrik, diğeri göbeğin biraz altı sol alt kadranda, klavikula orta hat düzeyinden iki çalışma portu girilir (Şekil 2). Gerekirse ekartasyon için 4. port kullanılabilir. Laparoskopik yaklaşımda batına girilmesini takiben herni gözlenir (Şekil 3). Herni çevresinde kas ringi belirlenir. Herni kesesi ince bir membrane olarak tespit edilir. Frenik sinir ve damarsal yapılar açıkça gözlemlenebilir (Şekil 3B). Dikişleri kas tabakasından geçirip arada seröz membran bırakmamak ve bu şekilde iyileşmeye yardımcı olmak için herni kesesi ile müsküler ring arası çepeçevre koter, makas, damar mühürleme cihazları gibi aletler kullanılarak insize edilir. Kese dikiş hattını sağlamlaştırmak için yerinde bırakılır (Şekil 4). İyileşmeyi kolaylaştırmak için defekt kenarındaki



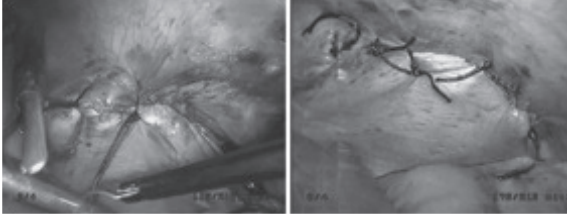
Şekil 4. Herni kesesi ile müsküler ring arası insize edilir, kese yerinde bırakılır.



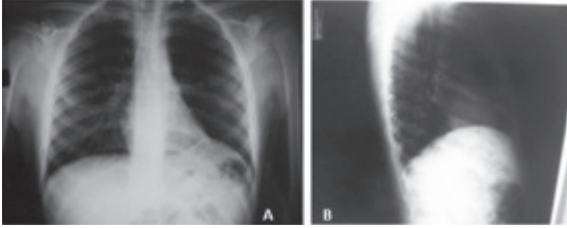
Şekil 5. Tek tek non absorbable dikişler kas tabakasından ve herni kesesinden geçirip bağlanır. A) Müsküler ringden, B, C) Herni kesesinden, D) Karşı taraf müsküler ringden.



serozal membranlar koterize edilip çıkarılır. Tek tek nonabsorbable dikişler kas tabakasından ve herni kesesinden geçirilip bağlanır (Şekil 5). Açıklık tek tek sütürlerle tüm hat boyunca kapatılır (Şekil 6). Altı ay sonra röntgenografik görüntüde gözlenmektedir (Şekil 7).



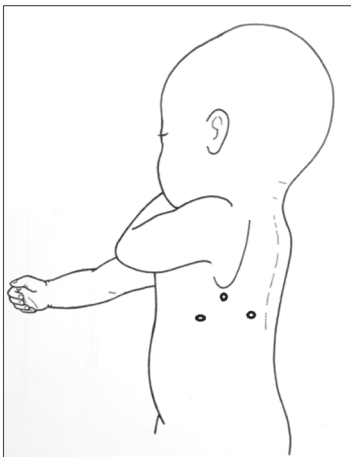Şekil 6. Onarımın tamamlanmış hali.



Şekil 7. Ameliyat sonu röntgen görüntüsü, A) Postero-anterior, B) Lateral.

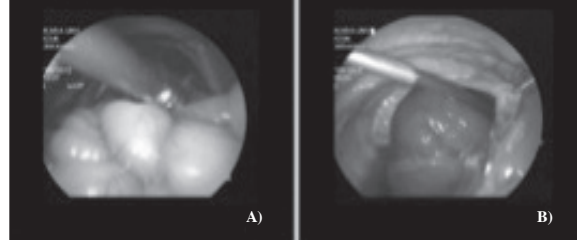
#### Diyafram hernisinin torakoskopik onarımı

Sol diyafragma hernisi olan olguda, hastaya girişim öncesi sol hemitoraks üstte kalacak şekilde pozisyon verilir. Yenidoğan hastada ilk kamera portu skapula altından 4 mm port olarak girilir, takiben iki adet 3 mm'lik çalışma portu girilir (Şekil 8). Toraks içine girildiğinde herni kesesi, diyafram sınırı ve kas ringi rahatlıkla gözlemlenir (Şekil 9). Ringin kenarlarının

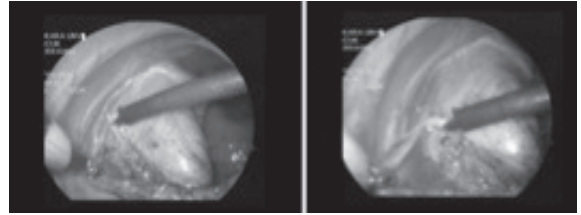


Şekil 8. Ameliyat pozisyonu: Dekubitüs lateralis, Portlar: Optik 4. İnterkostal orta aksiller hat çalışma portları: 5. Anterior ve posterior hatlar, basınç 4 atmosfer.

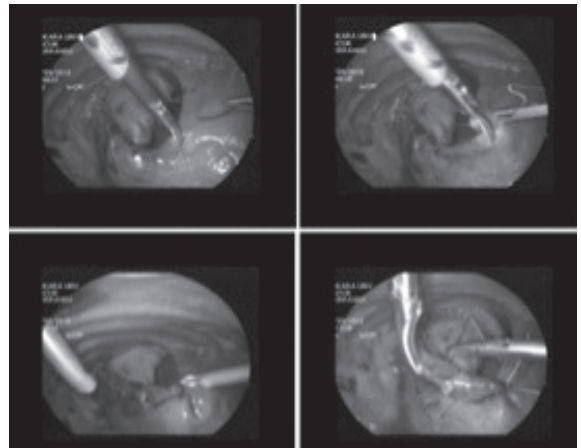
serbestleştirilmesi ve herni kesesinin eksizyonu sonrası tek tek absorbe olmayan sütürlerle açıklık kapatılır (Şekil 9). Benzeri diğer bir olguda torakoskopi sırasında bağırsakların tamamı ve dalak toraks boşluğunda saptanmıştır (Şekil 9). Defekt kenarı yapışıklıklar koterle kesilip müsküler ring serbestleştirmiş (Şekil 10) ve defekt tek tek nonabsorbable dikişlerle onarılmıştır (Şekil 11, 12).



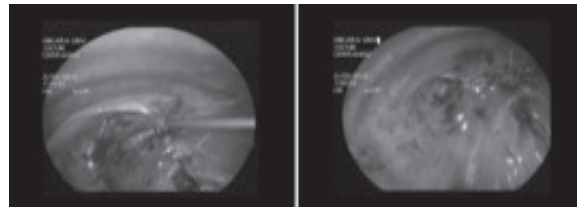
Şekil 9. Torakoskopik görünüm, A) Bağırsakların tamamı ve B) Dalak toraks boşluğunda.



Şekil 10. Defekt kenarlarındaki yapışıklıklar koterle kesilip müsküler ring serbestleştiriliyor.



Şekil 11. Defekt tek tek nonabsorbable dikişlerle onarılır.



Şekil 12. Defektin onarılmış son hali.

## Ameliyat sonrası bakım

Ameliyat sonrası dönemde preduktal PaO<sub>2</sub> seviyesi 80 mmHg'nin üzerinde, PaCO<sub>2</sub> seviyesi ise 30-35 mmHg'nin altında olacak şekilde ventilatör parametreleri ayarlanır. Ventilatör desteğinin kesilmesi yavaş ve uygun parametreler doğrultusunda olmalıdır <sup>(18)</sup>.

## Prognoz

Çok merkezli çalışmalarda %39-95 arasında değişen, ortalama %69 yaşam oranı bildirilmiştir <sup>(9)</sup>. Eğer gebelik sonlandırılması, ölü doğum, yolda ya da preoperatif ölümler, per operatif ölümler hesaba katılacak olursa sağkalım oranı %50-60 arasında görülmektedir <sup>(15)</sup>. Sağ taraf hernilerinin mortalite oranı yüksektir <sup>(9,18)</sup>.

Hastalarda uzun dönemde kronik akciğer hastalığı sıktır. İlk ay içinde akciğer hipoplazisi problemdir ve dikkatle izlenmelidir. Sağkalanlarda bronkopulmoner displazi görülmesi sıktır. Bunların çoğu uzun süreli oksijen tedavisine gereksinim gösterir.

Hastaların büyük bir kısmında ileriki yaşlarda Gastrozofageal Reflü Hastalığı (GÖRH) ortaya çıkar. Bunun nedeni diyafragmatik slingin deforme olması, tamir işleminin normal anatomiye bozması ve mevcut malrotasyonun mide boşaltım hızını düşürmesidir. Reflü önceden mevcut akciğer hastalığını daha da kötüye götürür. Bütün bu faktörlerden dolayı, hastaların çoğu medikal tedaviden yarar görmezler ve cerrahi girişime gereksinim duyarlar <sup>(27)</sup>. Bu hastalarda değişik malformasyonlar, büyüme geriliği ve ortopedik sorunlar görülebilir. Bunlar için uzun süreli destek ve özel takip gerekir.

## Morgagni hernisi

Morgagni hernisi Larrey aralığından çıkar. Larrey aralığı diyafram kasının sternal ve kotsal demetleri arasında yer alan ve içinden superior epigastrik ve internal mammary damarlarının geçtiği bir aralıktır. Karın içi organlarının bu boşluktan toraks içine geçmeleri sonucu Morgagni hernisi meydana gelir. Bu herniler diyafragma hernilerinin %2-6'sını oluşturur.

## Ventral diyafragmatik defekt veya santral tendon defekti

Bu tip defektler vena kava inferiorün önünde her iki midklaviküler hat hizasında oluşurlar. Ventral diyafragma hernisi cantrell pentolojisinin bir komponenti olarak karşımıza çıkar.

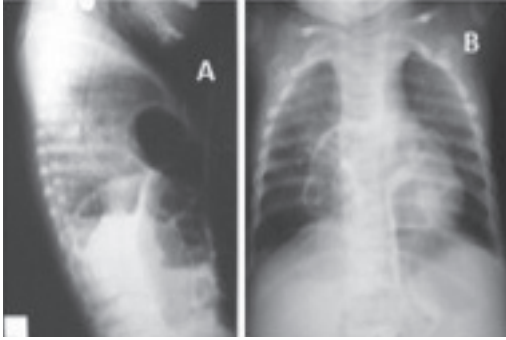
Morgagni hernisi esas olarak bir orta hat lezyonu olarak tanımlanmıştır. Genellikle sol taraftan olmakla beraber, ksifoidin her iki yanından da çıkar. Ender olarak bilateral de olabilir (Şekil 9). Hemen hemen her zaman fıtık kesesi içerir. Perikard içine doğru da herniye olabilir. İçinde genellikle kolonlar ve omentum bulunur. Seyrek olarak da ince bağırsaklar, mide, karaciğer ve dalak da fıtıklaşır. Hastalık, Down sendromu, konjenital kalp hastalıkları, gastrointestinal sistem anomalileri, omfalosel gibi bazı yandaş konjenital hastalıklarla beraber olabilir.

Morgagni hernileri çoğunlukla asemptomatik seyreder. Tanı genellikle rutin kontrollerde konur. Hastalık yenidoğan döneminde ender olarak solunum zorluğu semptomları ile başvurur. Bunlar konjenital kalp hastalıkları ile beraberdir. Büyük çocuklarda, yineleyen akciğer hastalıkları, kusma, öksürük, epigastrik huzursuzluk bulunabilir. Tanı PA ve lateral akciğer grafilerinde gaz gölgelerinin görülmesi ile konur (Şekil 6). Herninin solid organlarla dolması halinde CT ve sintigrafiden yararlanılır. Ayırıcı tanıda perikardial kistler, ganglionörinoma, Wilms tümörü yer alır.

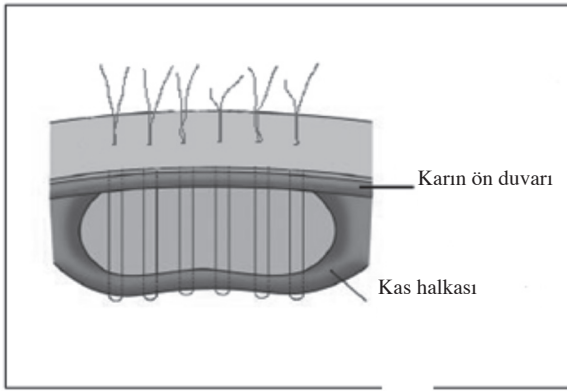
Morgagni hernisi strangülasyon ve barsak torsiyonu riski taşıdığı için tanı konduğunda hemen tedavi edilmelidir. Laparatomik ve laparoskopik yaklaşımla tedavisi yapılır. Sıklıkla herni kesesi bulunduğundan, kese çıkarıldıktan sonra defekt kenarları seröz membranlardan temizlendikten sonra defekt tek tek absorbe olmayan dikişlerle kapatılır. Defektin arka kenarı kot ve ksifoide fiske edilir.

Defekt laparoskopi ile de onarılabilir. Bu teknikte değişik metodlar denenmektedir. Biz, "insizyonsuz laparoskopik tam kat karın duvarı fiksasyonu" metodunu uyguluyoruz. Bu metotta karın ön duvarında iğne ucuyla açılan pikürlerden geçirilen tek tek absorbe olmayan sütürler defektin arka tarafındaki kas halkasından da geçirilerek yine aynı yerden dışarı çıkarılıp bağlanır. Sütürlerin her biri her iki uçların-

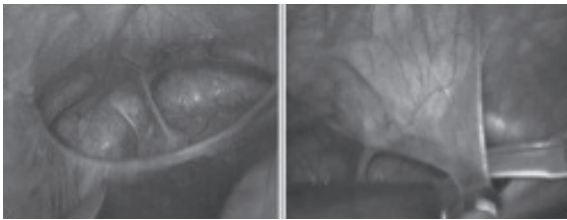
dan teker teker yine aynı pikürden geçirilerek karın duvarı kasları içine gömülür<sup>(28)</sup>. Bu metodla her dikiş defekt ağızlarını dik açıyla karşı karşıya getirerek düz bir hat üzerinde kapatmış olur (Şekil 13-21).



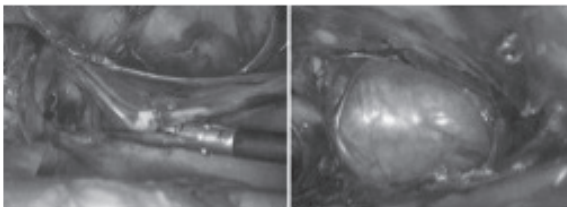
Şekil 13. Preoperatif A) Lateral, B) Postero- anterior akciğer grafileri.



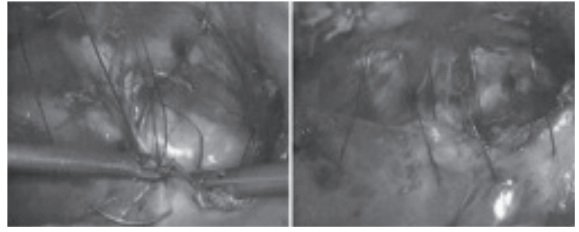
Şekil 14. Ameliyat tekniği, şematik görünüm, “İnsizyonsuz laparoskopik tam kat karın duvarı fiksasyonu”. Karın duvarındaki pikürden geçilen sütürler posterior kas halkasından da geçirilerek yine aynı yerden dışarı çıkarılıp bağlanır ve karın duvarı kasları içine gömülür.



Şekil 15. Bilateral Morgagni hernisi, laparoskopik görünüm.



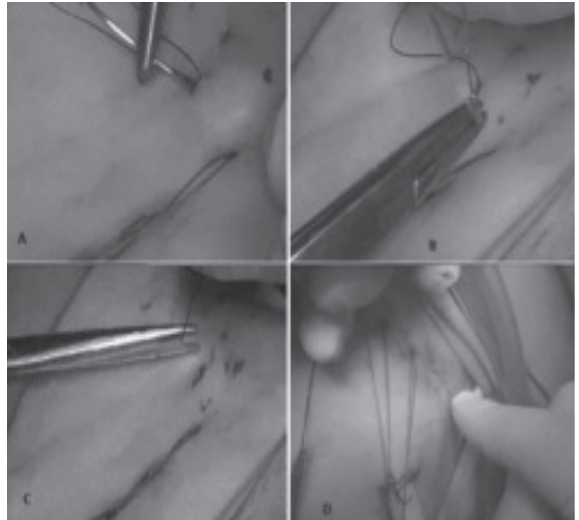
Şekil 16. Fıtık kesesi defekt kenarlarından çepeçevre eksizye edilip çıkarılıyor.



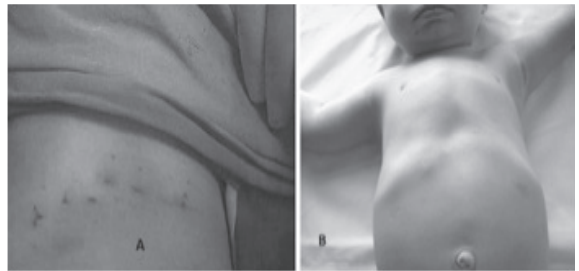Şekil 17. Karın duvarında açılan pikürden geçilen sütürler defektin posterioründeki kas halkasından da geçirilerek yine aynı yerden dışarı çıkarılır.



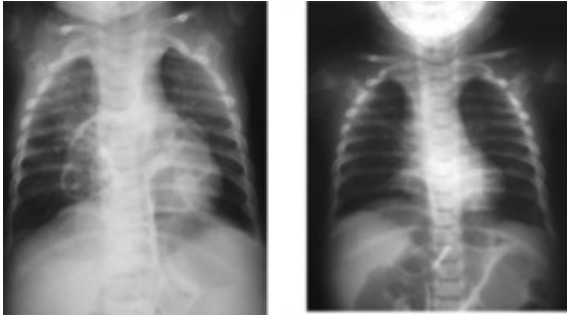
Şekil 18. Dikişler aynı pikürden dışarı alınıp bağlanır ve defekt kapatılır.



Şekil 19. Prolen dikişin düğümü cilt altında hissedilmemesi için kas tabakası altına gömülmesi. A, B, C, D) İğne aynı pikürden kas tabakasını da içine alacak şekilde etlice geçirilip ciltten dışarı alınır ve gerilerek kesilir ve bağlanır.



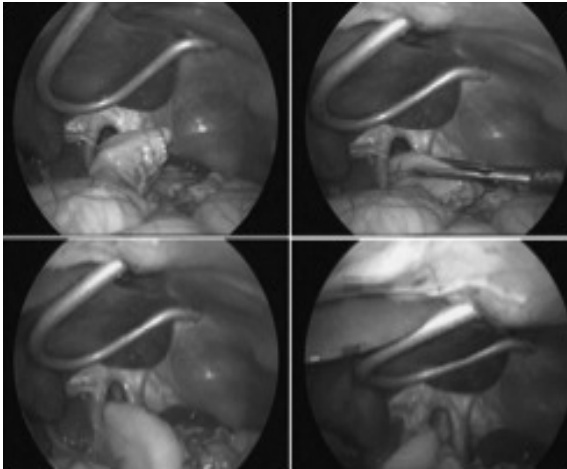
Şekil 20. A) Cildin erken post operatif görünümü, B) Post operatif 3. aydaki görüntü, pikür izleri kaybolmuş ve skarsız iyileşme sağlanmış.



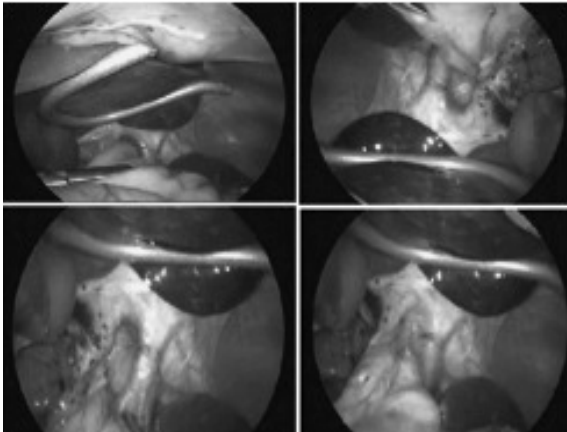
Şekil 21. Pre ve post operatif röntgen görüntüleri. Sol hemidiyafram normal pozisyonda.

### Paraözofageal herniler

Çocuklarda paraözofageal hernilere ender olarak rastlanır. Diyaframın kruralarındaki evantrasyonlar ve diğer defektlerle birlikte, bebeklerde mide volvulusunun ortaya çıkmasında çok önemli rol oynar. Laparoskopik tedavi gastro özofageal reflülerdeki

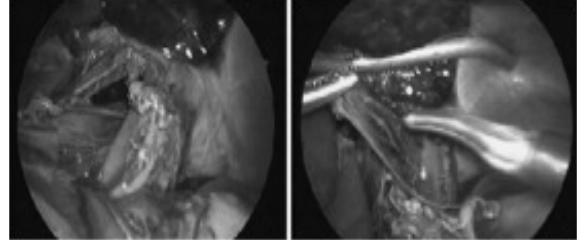


Şekil 22. Paraözofageal herni, laparoskopik görüntü.

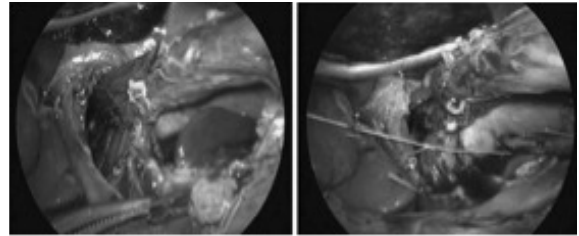


Şekil 23. Solda sliding tipte herni. Mide sağa aşağıya doğru iyice çekilerek defektin boyutları ve herni kesesinin yapıştığı alanlar tespit edilir.

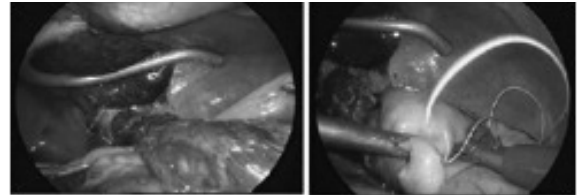
(GÖR) gibidir. Batına girilip herni tespit edilir (Şekil 22). Mide sağa aşağıya doğru iyice çekilerek defektin boyutları ve herni kesesinin yapıştığı alanlar tespit edilir (Şekil 23). Kese koterize edilerek çıkarılır ve defektle birlikte genişlemiş hiatus ortaya çıkarılır (Şekil 24). Genişlemiş hiatus tek tek absorbe olmayan dikişlerle daraltılarak tamir edilir (Şekil 25). Tek tek 3 sütürle funduplikasyon tamamlanır (Şekil 26).



Şekil 24. Kese koterize edilerek çıkarılır ve defektle birlikte genişlemiş hiatus ortaya çıkarılır.



Şekil 25. Genişlemiş hiatus tek tek absorbe olmayan dikişlerle daraltılarak tamir edilir.



Şekil 26. Tek tek konan 3 sütür ile uygun funduplikasyon gerçekleştirilir.

### Diyafram evantrasyonu

İntakt fakat müküller tabakası iyi gelişmemiş diyaframın tamamının veya bir kısmının kosta ve diğer organ bağlantıları bozulmamak kaydıyla yukarıya doğru kalıcı olarak yükselmesidir <sup>(1,29)</sup>. Diyafragma



evantrasyonu konjenital veya kazanılmış frenik sinir hasarı sonucu oluşur. Konjenital olanında diyafram kas kitlesinde belirgin derecede bir azalma söz konusudur. Frenik sinir zedelenmesinde ise kas yoğunluğu normal sınırlara yakındır. Bazı yazarlar evantrasyon terimini yalnızca konjenital orijinli olanlar için önerirler<sup>(1)</sup>.

Evantre olan diyaframda olayın herni kesesi mi, evantrasyon mu olduğu tartışılır. Evantrasyonda diyaframın plevra, kas ve periton katlarını içermesi ve geniş bir tabanla hemidiyaframın bütününi içererek yükselmiş olması gerekir<sup>(1,29)</sup>. Eğer hemidiyaframın yalnızca bir bölümü fokal olarak yükselmiş ise bu durumda diyafragma hernisinden söz edilir<sup>(1)</sup>.

Bebeklerde evantrasyonun en belirgin bulgusu, solunum sıkıntısı ve beslenme güçlüğüdür. Semptomlar yenidoğan veya sonrasında herhangi bir yaşta başlayabilir. Semptomların şiddeti çocuğun yaşı ve hasarın derecesi ile ilgilidir. Büyük çocuklarda atelektazi, yineleyen solunum yolu enfeksiyonları, aşırı hareketleri tolere edememe, efor dispnesi gibi semptomlar yanında, kusma, iştahsızlık, hazımsızlık, epigastrik yanma gibi non spesifik gastrointestinal yakınmaları da bulunabilir. İleri yaşlarda hastanın eğilmesi ve yatar pozisyon alması solunum sıkıntısına yol açabilir. Hatta hastalar oturur durumda uyumayı tercih edebilirler.

Tanı, çoğu zaman rastlantı sonucu çekilen akciğer grafisinde diyaframın yüksek bulunması ile konur. Posteroanterior ve lateral akciğer grafisinde diyaframın yüksek olması tanıyı koydurur.

Hastalığın ayırıcı tanısında konjenital diyafragma hernisi, atalektazi, akciğer ve ön mediasten tümörleri ön plandadır.

Konjenital diyafragma evantrasyonunda cerrahi tedavi endikasyonları şunlardır:

- Desteğe gereksinim gösteren solunum sıkıntısı
- Yineleyen akciğer enfeksiyonları
- Solunum sistemi yakınmalarına eşlik eden beslenme güçlüğü ve gelişme geriliği
- Geniş evantrasyon
- US ve floroskopide belirgin mediasten kaymasının tespiti
- Akciğerlerin radyoizotopik incelenmesinde ipsi-

lateral akciğer alanında radyoizotop tutulmasında %50 oranında farklılık gözlenmesi

Bebeklerde görülen frenik sinir felci ve brakial pleksus zedelenmelerinde 2-6 ay içinde %85 oranında kendiliğinden düzelme olabilmektedir<sup>(1)</sup>. Bundan dolayı cerrahi tedavi için acele etmemek gerekir. Fakat bebek istirahat anındayken, solunum hızı dk. 80'in altına düşmüyorsa cerrahi girişim geciktirilmaz. İatrojenik frenik sinir hasarlı hastalarda da eğer belirgin mediasten kayması varsa belli bir süre sonra cerrahi endikasyonu oluşur. Tedavi edilmeyen olgularda %20'lere varan mortalite bildirilmiştir<sup>(1)</sup>. Bu hastaların cerrahi tedavisinde plikasyon solunum mekaniğini düzeltir.

### **Diyafragma evantrasyonlarının cerrahi tedavisi**

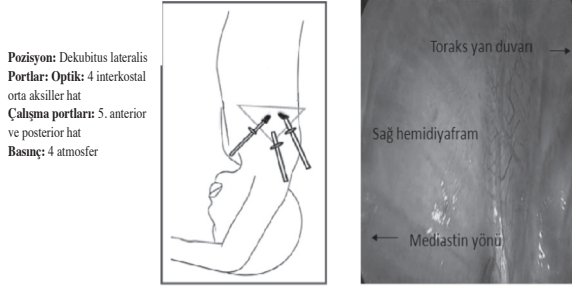
Diyafragma evantrasyonlarının cerrahi tedavisinde en sık başvurulan yöntem plikasyondur. Plikasyon hem tidal volüm hem de maksimum solunum kapasitesini arttırır ve diyaframı stabil bir hale getirir. Bu şekilde paradoksal solunum ve sonuçta solunum mekaniği düzeltilmiş olur.

Plikasyon hem torakal hem de abdominal yoldan yapılır. Torakal yoldan yapılan eksplorasyonda frenik sinirin diyaframa girişi ve periferi dallanması kolaylıkla gözlenir ve cerrahi girişim sırasında zedelenmesinin önüne geçilir. Abdominal girişte mevcut malrotasyon ve mide volvulusu gibi yandaş anomalilere müdahale olanağı vardır.

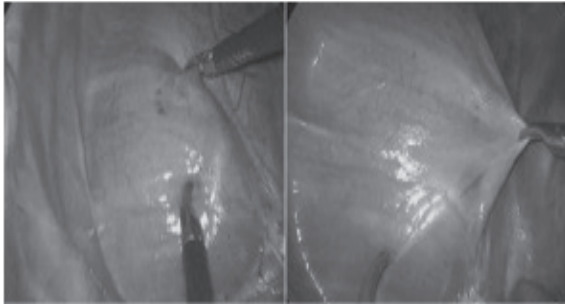
Hangi yoldan yapılırsa yapılsın, plikasyon sırasında frenik sinir dallarından geçmemeye özen gösterilmeli ve diyafram altındaki organların yaralanmalarını için azami gayret gösterilmelidir.

Son zamanlarda minimal invaziv yöntemlerle plikasyon yapılmaktadır. Bu teknikle de torakal ve abdominal yol kullanılabilir. Tercihimiz torakoskopik yöntemdir<sup>(30,31)</sup>. Bu yöntemde lateral dekübitus pozisyonunda orta aksiler hatta 4. interkostal mesafeden torakoskopi yapıldıktan sonra, anterior ve posterior 5. İntekostal aralıktan çalışma portları sokulur ve 4 atmosferlik basınç altında işlem gerçekleştirilir (Şekil 27).

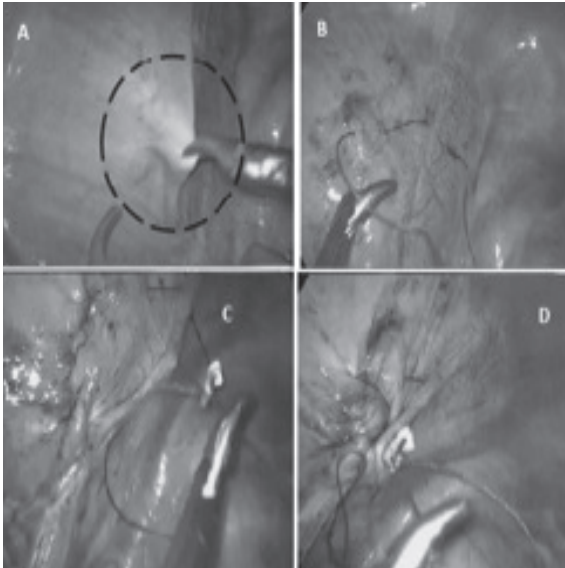
### ORYANTASYON



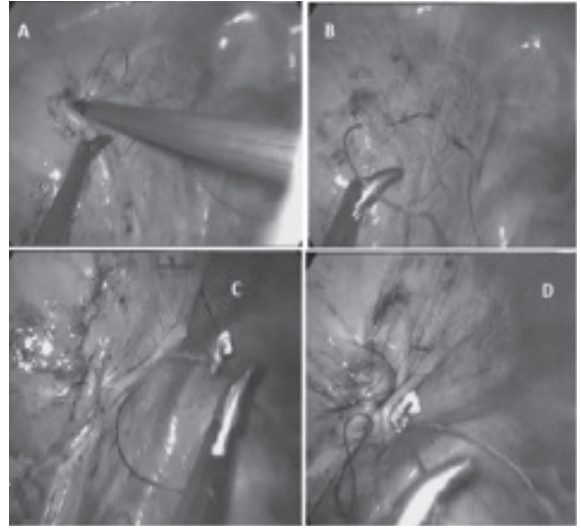
Şekil 27. Çift kese ağzı tekniğiyle torakoskopik plikasyon tekniğinde pozisyon ve oryantasyon.



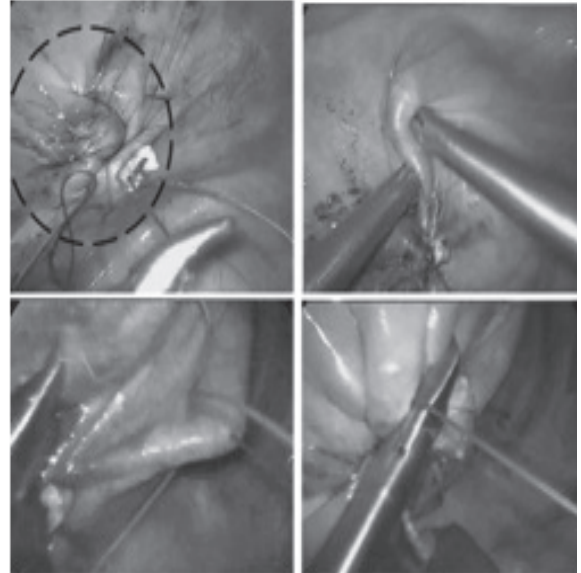
Şekil 28. Diyaframın en zayıf noktasını tespit etmek için çeşitli kısımlarından tutup çekilir.



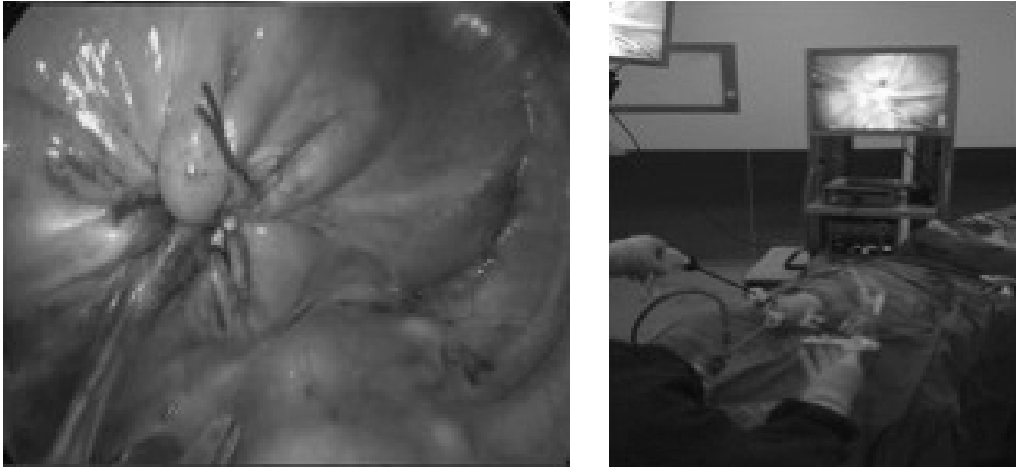
Şekil 29. A) Resimde işaretli bölgeden koterle geçilerek paryetal plevra yakılarak yara iyileşmesine yardımcı olunur. B) 2/0 polyester sütür ile çepeçevre kese ağzı sütür geçirilir. C, D) Dikişin dokuyu kesmesini engellemek için düğüm dakron flejit üzerinden atılır.



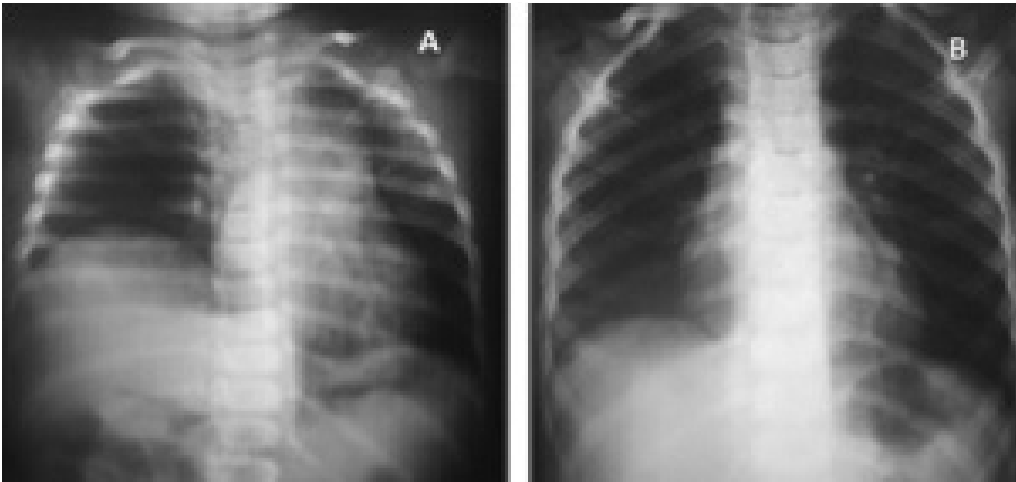
Şekil 30. A, B) 2/0 polyester sütür ile çepeçevre kese ağzı sütür geçirilir. C, D) Dikişin dokuyu kesmesini engellemek için düğüm dakron flejit üzerinden atılır.



Şekil 31. Aynı işlem ikinci sütür için de uygulanır. İkinci sütür uygulanmadan önce gaz basıncı düşürülerek diyaframın toraks içine doğru yükselmesi sağlanır.



Şekil 32. Son görünüm: Diyafram aşağı inmiş, kosto-frenik sinüsler normal pozisyonda, solunumla senkronize diyafram hareketleri mevcut.



Şekil 33. A) Pre ve B) post operatif röntgenografik görüntü. Diyafragma normal yerine inmiş, kostofrenik sinüs belirgin.

### Çifte kese ağzı tekniği ile sağ diyafragma evantrasyonunun plikasyonu

#### Pozisyon ve oryantasyon

Hastaya dekubitus lateralis pozisyonu verilir. Portlar yerleştirilir ve oryantasyon sağlanır (Şekil 27). Daha sonra diyaframın en zayıf noktasını tespit edilir. Bunun için diyaframın çeşitli kısımlarından tutulup çekilir (Şekil 27). Yara iyileşmesine yardımcı olmak için dikişlerin geçeceği yerlerden paryetal plevra koterle yakılır ve 2/0 polyester sütür ile çepeçevre kese ağzı sütürlü evantre olan diyafram karın boşluğuna doğru gömülür. Her iki dikiş ucu dakron plejit geçirildikten sonra bağlanır. Aynı işlem ikinci ve gerekirse üçüncü kat olarak da gerçekleştirilir (Şekil 28-32). Sonuçta, diyafram normal yerine inmiş olur (Şekil 32).

#### Kaynaklar

1. Başaklar C. Konjenital Diyafram Hernileri, 16. Bölüm, Bebek ve Çocukların Cerrahi ve Ürolojik Hastalıkları I. Cilt, I. Baskı, Palme Yayıncılık, 2006, s.273.
2. Celayir CA, Gence A, Gül C, Pelin K. Konjenital diyafragma hernisinin prenatal tanılması erken yoğun bakımı sağlar fakat yaşam oranını değiştirmez. *Çocuk Cerrahisi Dergisi* 2008;22:25.
3. Salam MA, Elsheik HE. Congenital Diaphragmatic Hernia: A comparative study of two different strategies of management. *Ann Pediatr Surg* 2005;1:2.
4. Bakkal Ü, Özel K, Kazez A. Azaltılmış ameliyat öncesi girişimler ve geciktirilmiş cerrahi konjenital diyafram hernisinde sağkalımı etkilemektedir. *Çocuk Cerrahisi Dergisi* 2008;22:70.
5. Downard CD, Jaksic T, Garza JJ, et al. Analysis of an improved survival rate for congenital diaphragmatic hernia. *J Pediatr Surg* 2003;38:729. <http://dx.doi.org/10.1016/jpsu.2003.50194>
6. Breux CW, Rouse TM, Cain WS et al. Improvement

- in survival of patients with CDH utilizing a strategy of delayed repair after medical/or ECMO stabilization. *J Pediatr Surg* 1991;26:333.  
[http://dx.doi.org/10.1016/0022-3468\(91\)90512-R](http://dx.doi.org/10.1016/0022-3468(91)90512-R)
7. Cartlidge PHT, Mann NP, Kapilla L. Preoperative stabilization ic congenital diaphragmatic hernia. *Arch Dis Child* 1986;61:1226.  
<http://dx.doi.org/10.1136/adc.61.12.1226>
  8. Kim Do-H, Park JD, Kim HS et al. Survival rate changes in neonates with congenital diaphragmatic hernia and its contributing factors. *J Korean Med Sci* 2007;22:687.  
<http://dx.doi.org/10.3346/jkms.2007.22.4.687>
  9. Tovar AJ. Congenital diaphragmatic hernia. *OJRD* 2012;7:1.  
<http://dx.doi.org/10.1186/1750-1172-7-1>
  10. Akay HÖ, Barç M, Özbek MN. Diyafragma patolojilerinde radyolojik görüntüleme. *Dicle Tıp Dergisi* 2004;31:13.
  11. Graham G, Devine PC. Antenatal diagnosis of congenital diaphragmatic hernia. 2005;29:69.
  12. Caputo DM, Sonigo P, Dommergues M et al. Fetal lung volume mesurement by magnetic resonance imaging in congenital diaphragmatic hernia. *Br J Obstet and Gynaec* 2001;108:863.
  13. Gence A. Prenatal Tanı Parametreleri ile Konjenital Diyafragma Hernisinde Sağkalım Üzerinde Öngörüle Bulunabilir mi? Uzmanlık Tezi. TC Sağlık Bakanlığı Zeynep Kamil Kadın ve Çocuk Hastalıklar Hastanesi Çocuk Cerrahisi Kliniği, İstanbul, 2009.
  14. Zamora IJ, Cass DL, Lee TC, et al. The presence of a hernia sac in congenital diaphragmatic hernia is associated with beter fetal lung growth and outcomes. *J Pediatr Surg* 2013;48:1165.  
<http://dx.doi.org/10.1016/j.jpedsurg.2013.03.010>
  15. Garcia AV, Fingeret AL, Thiromoorthi AS et al. Lung to head ratio in infant with congenital diaphragmatic hernia does not predict long term pulmonary hypertension. *J Pediatr Surg* 2013; 48:154.  
<http://dx.doi.org/10.1016/j.jpedsurg.2012.10.031>
  16. Rygl M, Kuklova P, Zemkova D et al. Defect-diaphragmatic ratio:a new parameter for assessment of defect size in neonates with congenital diaphragmatic hernia. *Pediatr Surg Int* 2012;28:971.  
<http://dx.doi.org/10.1007/s00383-012-3113-7>
  17. The Congenital Diaphragmatic Hernia Study Group: Congenital diaphragmatic hernia: Defect size correlates with developmental defect. *J Pediatr Surg* 2013;48:1177.  
<http://dx.doi.org/10.1016/j.jpedsurg.2013.03.011>
  18. Vasudev DK and Field D. Congenital diaphragmatic hernia, Chapter 65 in *Manual of Neonatal Respiratory Care*. Donn SM,Sinha, Springer Science + Business Media LLC; 2012, s.577.
  19. Deprest J, Gratacos E and Nicolaides KH. Fetoscopic tracheal occlusion (FETO) for severe congenital diaphragmatic hernia: evolution of a technique and preliminary results. Wiley Inter Science ([www.interscience.wiley.com](http://www.interscience.wiley.com)). DOI:10.1002/uog.1711, accepted: 7 June, s.121.  
<http://dx.doi.org/10.1002/uog.1711>
  20. Arca MJ, Barnhart DC, Lelli JL et al. Early experience with minimally invasive repair of CDH: Result and lessons learned. *J Pediatr Surg* 2003;38:1563.  
[http://dx.doi.org/10.1016/S0022-3468\(03\)00564-5](http://dx.doi.org/10.1016/S0022-3468(03)00564-5)
  21. Liem NT, Dung LA. Thoracoscopic repair for congenital diaphragmatic hernia: lesson from 45 cases. *J Pediatr Surg* 2006;41:1712.  
<http://dx.doi.org/10.1016/j.jpedsurg.2006.05.043>
  22. Shah SR, Wishnew J, Barsness et al. Minimally invasive congenital diaphragmatic hernia repair: a 7-year review of one institution'experience. *Surg Endosc* 2009;23:1265.  
<http://dx.doi.org/10.1007/s00464-008-0143-2>
  23. Cho SD, Krishnaswami S, Mckee JC, et al. Analysis of 29 consecutive thoracoscopic repair of congenital diaphragmatic hernia in neonate compared to historical controls. *J Pediatr Surg* 2009;44:80.  
<http://dx.doi.org/10.1016/j.jpedsurg.2008.10.013>
  24. Said SM, Moir CR, Ishitani MB et al. Successful horacoscopic staged repair for congenital diaphragmatic hernia. *J Pediatr Surg* 2010;45:E5.  
<http://dx.doi.org/10.1016/j.jpedsurg.2010.01.009>
  25. Tsao KJ, Lally PA, Lally KP. Minimally invasive repair of congenital diaphragmatic hernia. *J Pediatr Surg* 2011;46:1158.  
<http://dx.doi.org/10.1016/j.jpedsurg.2011.03.050>
  26. Keijzer R, van de Ven C, Vlot J et al. Thoracoscopic repair in congenital diaphragmatic hernia: patching is sfe and reduces the recurrence rate. *J Padiatr Surg* 2010;45:953.  
<http://dx.doi.org/10.1016/j.jpedsurg.2010.02.017>
  27. Jancelewicz T, Chiang M and Chiu PP et al. Late surgical outcomes among congenital diaphragmatic hernia(CDH) patients: Why long-term follow-up with surgeon is recommended. *J Pediatr Surg* 2013;48:935.  
<http://dx.doi.org/10.1016/j.jpedsurg.2013.02.005>
  28. Doğruyol H, Özçakır EA. Simple method of laparoscopic repair of Morgagni hernia: Full-thickness abdominal Wall fixation without skin incision. 28. Ulusal Çocuk Cerrahisi Kongresi, 22-26 Eylül 2010, Antalya
  29. Ackerman KG, Vargas S O, Wilson JA et al. Congenital Diaphragmatic Defects: Proposal for a new classification based on observations in 235 patients. *Pediatric and Developmental Pathology* 2012;15:265.  
<http://dx.doi.org/10.2350/11-05-1041-OA.1>
  30. Doğruyol H. Çocukluk Çağındaki diyafram Patolojileri. *Toraks Cerrahisi Bülteni*.[www.toraks.org.tr](http://www.toraks.org.tr) 2013;4(4):230.
  31. Doğruyol H. Konjenital Diyafram Hernilerine Laparoskopik ve Torakoskopik Yaklaşım. *Çocuklarda Endoskopik Cerrahi Atlası*. Editörler: Tokar B, Yağmurlu A: İntertıp Yayınevi, Ankara, 2015, s.103.