

## Pediyatrik Hastalarda Volümetrik (320 dedektörlü) Paranasal Tomografi: Düşük Doz ama Nereye Kadar?

Gonca Koç ©  
Mehmet Sait Doğan ©

### *Volumetric Paranasal Sinus Tomography in Pediatric Patients: How much can We Decrease the Dose?*

#### Öz

**Amaç:** Paranasal bölge komşuluğunda tiroid bezi ve gözler gibi oldukça radyosensitif organlar bulunmaktadır. Özellikle pediyatrik hastalarda paranasal bilgisayarlı tomografi (BT) sırasında maruz kalınan radyasyon dozu büyük önem taşımaktadır. Pediyatrik hastalarda tanısıl değeri düşürmeden ne kadar düşük dozda paranasal BT görüntüleme yapabiliriz sorusuna cevap aradık.

**Yöntem:** Paranasal BT tetkiki için yönlendirilmiş 30 hastadan (10 kız, 20 erkek) iki hasta grubu oluşturuldu. Olgular 320 dedektörlü BT cihazı (Aquilion ONE, Toshiba Medical Systems Corporation, Japonya) ile görüntüldü. Birinci hasta grubunda kiloya göre ayarlanmış standart görüntüleme protokolü (100-120 kV, 100-120 mAs) ikinci hasta grubunda düşük doz parametreleri (100-120 kV, 25-30 mAs) uygulandı. Diğer parametreler iki grup için de sabit tutuldu (rotasyon süresi: 0,5 sn, kolimasyon: 0,5x200-320). 3 mm kesit kalınlıklı koronal reformat görüntüler elde edildi ve hasta-doz bilgileri uzaklaştırılıp picture archiving ve computing sisteme (PACS) gönderildi. 2 pediyatrik radyolog birbirinden bağımsız olarak görüntüleri tanısıl kalitesi açısından 5 puanlı bir skorlama sistemine göre değerlendirdi.

**Bulgular:** Ortalama DLP değeri standart protokol için  $326\pm 292$  mGy\*cm iken düşük doz protokolü için  $30,1\pm 4,4$  mGy\*cm olarak saptandı. Etkif dozun düşük doz protokolünde %72 oranında azaldığı tespit edildi ( $0,6\pm 0,2$  mSv ve  $0,11\pm 0,1$  mSv,  $p<0,05$ ). Düşük ve yüksek dozla elde edilmiş görüntüler arasında tanısıl kalite açısından anlamlı bir farklılık saptanmadı ( $p>0,05$ ). Radyologlar arasında düşük ve standart dozla elde edilmiş görüntülerin değerlendirilmesinde iyi derece uyum mevcuttu ( $k=0,87$ ).

**Sonuç:** Pediyatrik hastalarda sadece tüp akımı azaltılarak ortalama iki Waters grafisi dozunda, tanısıl kaliteden ödün vermeden, paranasal sinüs BT tetkiki elde etmek mümkün gözükmektedir.

**Anahtar kelimeler:** Paranasal sinüs, bilgisayarlı tomografi, radyasyon, çocuk hastalıkları

#### ABSTRACT

**Objective:** In the vicinity of paranasal region, there are radiosensitive organs as thyroid gland and eye. The radiation dose exposed during paranasal computed tomography (CT) is particularly important in pediatric patients. We sought to answer the question of how much we could decrease the radiation dose during paranasal CT imaging in pediatric patients without decreasing diagnostic quality.

**Methods:** Thirty patients (10 females, 20 males) referred for paranasal CT formed two patient groups. Patients were scanned with a 320-row-detector CT device (Aquilion ONE, Toshiba Medical Systems Corporation, Japan). The weight-adjusted standard imaging protocol (100-120 kV, 100-120 mAs) was applied for the first group, the low-dose parameters (100-120 kV, 25-30 mAs) were implemented to the second group. Remaining parameters were kept constant (rotation time: 0.5 s, collimation: 0.5x200-320) for both groups. Coronal reformat images with 3 mm slice thickness were obtained and sent to picture archiving and computing system after excluding patient-dose information. Two pediatric radiologists evaluated the images independently for the diagnostic quality using a 5-scale scoring system.

**Results:** The mean DLP values were  $326\pm 292$  mGy\*cm and  $30.1\pm 4.4$  mGy\*cm for the standard and low dose protocols, respectively. The effective dose was reduced by 72% in the low-dose protocol ( $0.6\pm 0.2$  mSv and  $0.11\pm 0.1$  mSv,  $p<0.05$ ). There was no significant difference of diagnostic quality in image sets ( $p>0.05$ ). There was a good agreement between radiologists in the evaluation of images obtained using low, and standard doses ( $k=0.87$ ).

**Conclusion:** Paranasal sinus CT may be obtained at two Waters graphy dose without compromising diagnostic quality solely by reducing the tube current in pediatric patients.

**Keywords:** Paranasal sinus, computed tomography, radiation, pediatrics



© Telif hakkı İzmir Dr. Behçet Uz Çocuk Hastalıkları ve Cerrahisi Eğitim ve Araştırma Hastanesi'ne aittir. Logos Tıp Yayıncılık tarafından yayınlanmaktadır. Bu dergide yayınlanan bütün makaleler Creative Commons Atıf-GayriTicari 4.0 Uluslararası Lisansı ile lisanslanmıştır.

© Copyright İzmir Dr. Behçet Uz Children's Hospital. This journal published by Logos Medical Publishing. Licenced by Creative Commons Attribution-NonCommercial 4.0 International (CC BY-NC 4.0)

Alındığı tarih: 06.11.2018  
Kabul tarihi: 18.03.2019  
Yayın tarihi: 26.07.2019

Gonca Koç  
Kazım Dirik Mah. 364-11 Sok. No: 1  
Folkart Life Sitesi A Blok D: 23  
Bornova 38280 İzmir - Türkiye  
✉ ggulkoc@gmail.com  
ORCID: 0000-0002-0564-5014

MS. Doğan 0000-0001-8459-6988  
Erciyes Üniversitesi Tıp Fakültesi,  
Çocuk Radyolojisi Bilim Dalı,  
Kayseri, Türkiye

Çalışma aynı başlıkla 35. Ulusal Radyoloji Kongresi'nde sözlü bildiri olarak sunulmuştur.

## GİRİŞ

Klinik pratikte, çocuk hastalarda paranasal sinüs hastalıklarıyla sıkça karşılaşılmaktadır. Amerikan Pediatri Akademisi ve Amerikan Radyoloji Koleji çocuk hastalarda komplike olmamış sinüzitte klinik tanıyı önermektedir <sup>(1,2)</sup>. Bununla birlikte radyolojik görüntüleme, özellikle persistan-rekürren hastalıkta, operasyon planlanıyorsa operasyon öncesinde, sinüzit komplikasyonları ya da neoplazi şüphesinde tanıda önemli bir yere sahiptir <sup>(2-4)</sup>.

Konvansiyonel sinus grafisi (Waters grafisi) paranasal sinüslerin görüntülenmesinde tarihi bir öneme sahip olmakla birlikte yerini, paranasal sinüsleri daha yüksek duyarlılıkla görüntülemeye olanak sağlaması nedeniyle bilgisayarlı tomografiye (BT) bırakmaktadır <sup>(5-7)</sup>.

Paranasal bölge komşuluğunda tiroid ve gözler gibi oldukça radyoduyarlı organlar bulunmaktadır <sup>(8)</sup>. Ayrıca büyüyen ve gelişen dokulara sahip olması nedeniyle çocukların radyoduyarlılıkları erişkinlere kıyasla daha yüksektir. Bu nedenle, BT'nin tanısız olarak sağladığı tüm katkılara rağmen özellikle pediatrik hasta grubunda, radyasyon maruziyeti önemli bir endişe konusu oluşturmaktadır.

BT teknolojisindeki gelişmeyle birlikte, en son teknoloji ürünü 320 kesitli BT cihazı (Aquilion ONE, Toshiba Medical Systems Corporation, Japan) çocuk hastalarda saniyeler içerisinde ve oldukça düşük radyasyon dozu ile görüntülemeye olanak sağlamaktadır <sup>(9-10)</sup>. Bu çalışmada, pediatrik hastalarda 320 kesitli BT cihazı ile tanısız değeri düşürmeden ne kadar düşük dozda paranasal BT görüntüleme yapabiliriz sorusuna cevap aradık.

## GEREÇ ve YÖNTEM

### Hasta Seçimi:

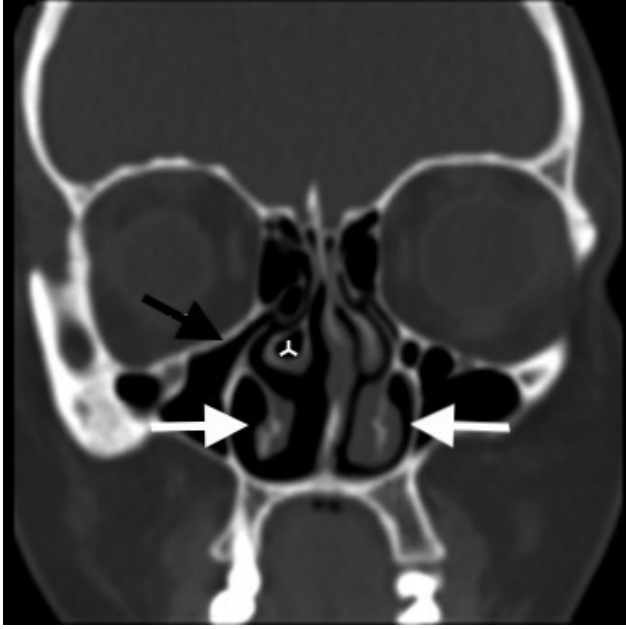
Kliniğimizde 320 dedektörlü BT cihazının (Aquilion ONE, Toshiba Medical Systems Corporation, Japan) kullanılmaya başlanmasıyla birlikte özellikle çocuk hastalarda radyasyon dozu azaltma yöntemleri etkin bir şekilde kullanılmaya başlanmıştır. Kliniğimizde endikasyon varlığında paranasal sinüs BT ile görüntüleme, altı yaştan önce frontal sinüslerin henüz pnö-

matize olmaması, diğer paranasal sinüslerin de gelişimini tamamlamaması nedeniyle altı yaştan büyük çocuk hastalarda gerçekleştirilmektedir <sup>(11)</sup>.

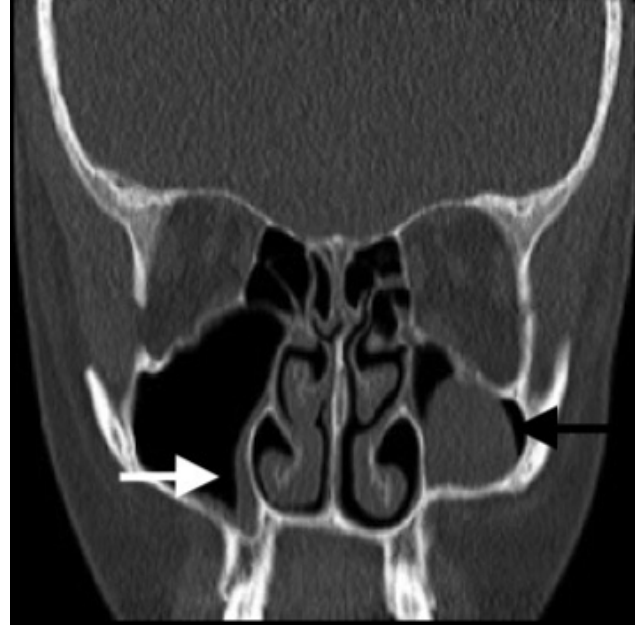
Etik kurul onayının alınmasını takiben retrospektif olarak hastane bilgi sisteminden 2016 Ekim-2017 Mart tarihleri arasında kliniğimizde çocuk hasta grubunda (<18 yaş) elde edilmiş paranasal sinüs BT tetkikleri tarandı. Çalışmanın retrospektif olarak gerçekleştirilmesi nedeniyle hastalardan onam alınmadı. Hastaların tetkikleri ve doz raporları picture archiving and communicating system (PACS) üzerinden değerlendirildi. Doz azaltma çabaları doğrultusunda görüntüleme sırasında hastalara düşük doz parametreleri uygulanmaya başlanmıştır. PACS'a kayıtlı doz raporlarından yararlanarak kiloya göre ayarlanmış standart görüntüleme protokolü (100-120 kilovolt, kV; 100-120 miliampersaniye, mAs) ve düşük doz (100-120 kV, 25-30 mAs) parametreleri ile görüntülenen, randomize olarak seçilmiş 15'er hastadan yaş ve kilo açısından benzer iki grup oluşturuldu. Diğer parametreler iki grup için de sabitti (rotasyon süresi: 0.5 s, kolimasyon: 0.5x200-320). Tüm hastalara ait görüntüler hibrid iteratif rekonstrüksiyon yöntemi (AIDR®) ile kemik ve yumuşak doku algoritminde oluşturulmuştu.

### Görüntülerin Değerlendirilmesi:

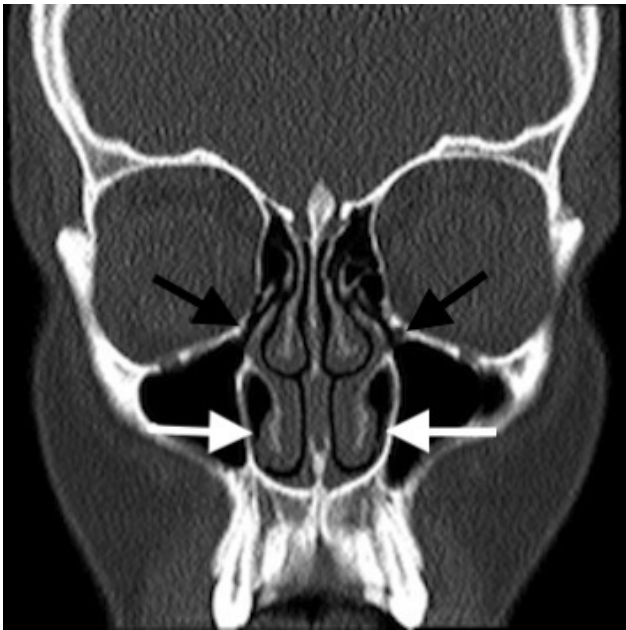Tüm hastalar için, kemik penceresinde 3 mm kesit kalınlıklı, koronal reformat görüntüler hazırlanıp hasta ve doz bilgileri uzaklaştırıldıktan sonra görüntüler tekrar PACS'a gönderildi. 2 pediatrik radyolog (G. K., 5 yıllık radyoloji uzmanlık deneyimine sahip; M. S. D., 6 yıllık radyoloji uzmanlık deneyimine sahip) birbirinden bağımsız olarak PACS üzerinde iki ayrı hasta grubunun görüntülerini tanısız kalitesi açısından 5 puanlı bir skorumaya sistemine (Tablo 1) göre değerlendirdi <sup>(9)</sup>. İki görüntü seti (düşük doz, grup 1, ve yüksek doz, grup 2) nazal septum, konkal yapılar, ostiomeatal kompleks (Resim 1), unsinat çıkıntı (Resim 2), etmoid çatı gibi anatomik yapılar; varyasyonlar; nazal septal deviasyon, retansiyon kisti, periferik mukozal kalınlaşma (Resim 3) gibi patolojilerin değerlendirilebilirliği açısından skorlandı. Radyologlar görüntüler üzerinde istekleri doğrultusunda pencere ayarı yapabildiler.



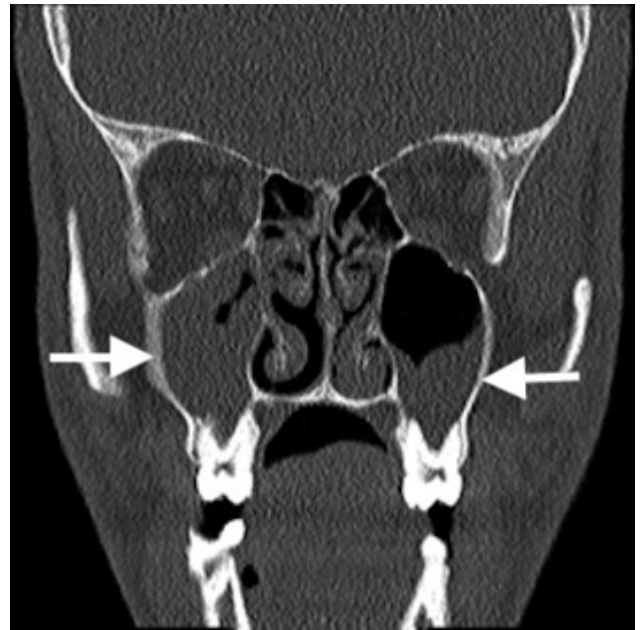
A



A



B



B

Resim 1. Yüksek (1A) ve düşük doz (1B) ile elde edilmiş paranasal sinüs BT de alt konkalar (beyaz oklar), pnömatize sağ orta konkalar (ters Y, konkalar bülloza), maksiller sinüs ostiumları (siyah oklar) izlenebilmektedir.

Resim 2. Yüksek (1A) ve düşük doz (1B) ile elde edilmiş paranasal sinüs BT de her iki maksiller sinüste mukozal kalınlaşma (beyaz oklar), sol maksiller sinüste retansiyon kisti (siyah ok) izlenmektedir.

Her hasta için doz uzunluk ürünü (dose length product, DLP, hastanın uzun aksı boyunca yayılan radyasyon miktarı olarak tanımlanabilir) değeri uygun fantom için cihaz tarafından oluşturulmuş rapor sayfasından elde edildi. Yaşa göre belirlenmiş k sabitesi

kullanılarak her tetkik için efektif doz (maruz kalınan radyasyon dozu, radyasyona maruz kalan organ ve organın radyasyona duyarlılığını sayısal olarak bildiren bir değerdir) hesaplandı<sup>(12)</sup>.

**İstatiksel analiz:**

Radyologlar tarafından iki hasta grubuna ait görüntü setleri için verilmiş puanlar arasında farklılık olup olmadığını saptamada Student's t-testi, gözlemler arasındaki uyumu değerlendirmede ise Kappa testi kullanıldı. P sabiti <0,05 olarak saptandığında istatistiksel olarak anlamlı kabul edildi. İstatistiksel analiz, Sosyal Bilimler için İstatistik Paketi, sürüm 17.0 (SPSS, Chicago Illinois) ile gerçekleştirildi.

**BULGULAR**

Ortalama yaş birinci grup için; 13,9±4 yaş (7-18 yaş), ikinci grup için; 14,4±2,8 yaş (9-17 yaş) idi ve iki grup arasında yaşlar açısından anlamlı farklılık saptanmadı (p=0,45). Birinci grupta hastaların 12'si, ikinci grupta ise hastaların 18'i erkekti. Birinci gruptaki hastaların 24'ü (%80) paranasal sinüslerin infeksiyöz-inflamatuvar patolojileri, 4'ü (%13) travma sonrası değerlendirme, 2'si (%6) tümöral lezyon şüphesiyle; ikinci gruptaki hastaların ise 20'si (%66) paranasal sinüslerin infeksiyöz-inflamatuvar patolojileri, 10'u (%33) travma sonrası değerlendirme için paranasal sinüs BT görüntüleme için yönlendirilmişti.

Ortalama DLP değeri standart protokol için 326±292 mGy\*cm iken düşük doz protokolü için 30,1±4,4 mGy\*cm olarak saptandı. Etkif dozun düşük doz protokolünde %72 oranında azaldığı tespit edildi (Ortalama etki dozları sırasıyla standart ve düşük doz protokolü için; 0,6±0,2 mSv ve 0,11±0,1 mSv, p<0,05).

Radyolog 1 tarafından birinci gruba ait görüntülerin 18'i 5 ile geriye kalan 12'si ise 4 ile puanlanırken radyolog 2 tarafından görüntülerin 16'sı 5 ile 14'ü 4 ile puanlandı (Tablo 1). Düşük ve yüksek dozla elde edilmiş görüntüler arasında tanısallık açısından

**Tablo 1. Radyolojik puanlama.**

Puanlama	Değerlendirme Kriterleri
1	Kabul edilemez görüntü/tanısal değil
2	Daha az görüntü/tanı şüpheli
3	Ortalama görüntü kalitesi/tanı büyük olasılıkla doğru
4	İyi görüntü kalitesi/tanı doğruluğu büyük olasılıkla
5	Mükemmel görüntü kalitesi/en iyi tanısallık sonucu

\*9 nolu kaynaktan alınmıştır.

anlamlı bir farklılık saptanmadı (p>0,05).

Radyologlar arasında düşük ve yüksek dozla elde edilmiş görüntülerin değerlendirilmesinde mükemmel derecede uyum mevcuttu (κ=0,87).

**TARTIŞMA**

Çalışmamızda yalnızca, BT' de radyasyon dozunu belirleyen temel bileşenlerden olan, mAs (saniyede BT cihazı tarafından üretilen radyasyon miktarını tanımlar) değerini yaklaşık ¼ oranında azaltarak etki dozda yaklaşık %72 oranında azalma sağlandı. Literatürde bildirilmiş Waters grafisi etki doz aralığı 0,02-0,045 mSv olup bu bağlamda ortalama iki-beş Waters grafisi dozunda paranasal sinüs BT tetkiki elde edilebildiği (13,14). Waters grafisi kolay ulaşılabilir ve düşük maliyetli, yaygın kullanılmakta olan bir tetkiktir. Ancak tek planda incelemeye izin vermesi, kranial yapıların maksillofasiyal bölgedeki kompleks anatomisinin ve yumuşak dokuların süperpozisyonu nedeniyle anatomik detay vermede yetersizliği, sinüzit tanısında ve mukoperiosteal kalınlaşma gibi patolojilerin değerlendirmesinde yanlış pozitiflik ve negatiflik oranı, cerrahi tedavi öncesinde anatomik varyasyonlar ve patolojiler konusunda yeterli bilgi vermesi gibi kısıtlılıkları bulunmaktadır (6-8). Paranasal sinüs BT ise maksillofasiyal bölgenin ve paranasal sinüslerin karışık anatomik yapısının, olası varyasyonlarının, infeksiyöz, inflamatuvar ve neoplazik patolojilerinin değerlendirilmesinde altın standart görüntüleme yöntemidir. Düşük dozla elde edilmiş paranasal sinüs BT tetkiki uygun klinik durumlarda, görüntü kalitesinden ödün vermeden, radyasyona maruziyet endişesini en aza indirerek tanıya ulaşmaya olanak sağlayabilir. Çalışmamız aynı zamanda literatürde çocuk hastalarda 320 kesitli BT cihazını kullanarak paranasal sinüs BT tetkiki gerçekleştiren ve doz azaltma yöntemlerini tartışan tek çalışma olma özelliğine de sahiptir.

Radyoloji pratiğinde tüm dünyada artan tetkik sayıları ve dolayısıyla artan radyasyon maruziyeti önemli bir sorun oluşturmaktadır. "National Cancer Institute" verilerine göre; ABD'de pediatrik hastalarda yılda 5-9 milyon BT görüntüleme yapılmaktadır. Son kırk yılda tetkik sayısının toplamda 8 kat, yılda

ise %10'luk artışına işaret edilmektedir <sup>(15)</sup>. Amerika Birleşik Devletleri'nde BT tetkiki tüm radyolojik görüntüleme yöntemlerinin %12'sini oluştursa da radyolojik görüntüleme yöntemleriyle alınan radyasyonun %49'una sebep olmaktadır <sup>(16)</sup>. Radyasyon maruziyeti endişesi nedeniyle, diğer BT tetkiklerine benzer şekilde, paranasal sinüs BT görüntülemenin endikasyon varlığında ve düşük dozla yapılması çabaları güncelliğini korumaktadır. Çocuk hastalarda tanıya giderken mümkün olan en düşük dozda, tanıya izin veren tetkikler tercih edilmekte ve yaklaşım ALARA (as low as reasonably achievable, makul derecede erişilebilir) prensibi olarak tanımlanmaktadır <sup>(17)</sup>.

320 dedektörlü BT cihazı (Aquilion ONE, Toshiba Medical Systems Corporation, Japan) klinikte kullanıma girmesiyle birlikte özellikle çocuk hastalarda düşük dozda tetkikler elde edilmesini mümkün kılmıştır <sup>(18,19)</sup>. Radyasyon dozunu etkileyen diğer parametreler arasında kilovolt, radyasyona maruz kalınan süre (ekspozur zamanı) ve görüntülenen bölgenin uzunluğu bulunmaktadır. Cihazın bir saniyeden daha kısa sürede görüntülemeye izin vermesi (kısa ekspozur zamanı), görüntü algılayıcıların yüksek dönüştürme (X ışının dokular tarafından soğurulma miktarını görüntüye dönüştürür) kapasitesi nedeniyle daha düşük dozla aynı-yüksek görüntü çözünürlüğüne sahip görüntüler elde edilebilmektedir <sup>(20)</sup>.

Paranasal sinüsleri görüntülemek için radyografi ve manyetik rezonans görüntüleme gibi alternatif yöntemler bulunmakla birlikte BT, kemik yapıları göstermekteki üstünlüğü, sinüs hastalıklarının tanısında ki yüksek duyarlılığı nedeniyle vazgeçilmez bir tetkiktir. Bununla birlikte literatürde, çocuk hastalarda paranasal sinüs BT ve düşük doz parametrelerini konu edinmiş sınırlı sayıda çalışma bulunmaktadır <sup>(21)</sup>. Farklı donanım ve yazılıma sahip BT cihazlarında, erişkin hastalarda düşük mAs ve kV, yüksek pitch (tüpün 360° dönüşü sırasında masa hızının tüpten çıkan X-ışını kalınlığına oranıdır) parametreleri kullanılarak düşük dozda paranasal sinüs BT tetkiki elde edilebilmiştir <sup>(9,22)</sup>.

Çalışmamızın birtakım kısıtlılıkları bulunmaktadır: Çalışma retrospektif olarak gerçekleştirilmiştir. İleride prospektif olarak belirlenen ve mAs, kV gibi

çoklu parametrelerin karşılaştırıldığı çalışmalar kurgulanabilir. Hasta grubumuz görece küçük olup daha geniş hasta gruplarında gerçekleştirilecek klinik çalışmalarda verilerimiz tekrardan gözden geçirilebilir Paranasal sinüs BT' de ağırlıklı olarak kemik yapıların değerlendirilmesi, düşük kV değerlerinde kemik ve yumuşak doku arasındaki kontrast farkı ve çözünürlüğünün artması nedeniyle çalışmamızın ikinci basamağını düşük kV değerlerinde gerçekleştirmeyi planlamaktayız.

## SONUÇ

Çocuk hastalarda sadece tüp akımı azaltılarak ortalama iki-beş Waters grafisi dozunda, tanısal kaliteden ödün vermeden paranasal sinüs BT tetkiki elde etmek mümkün gözükmektedir.

---

**Etik Kurul Onayı:** Erciyes Üniversitesi Tıp Fakültesi Etik Kurulundan onay alınmıştır (07.04.2017-2017/205).

**Çıkar Çatışması:** Yazarlar arasında çıkar çatışması bulunmamaktadır.

**Finansal Destek:** Çalışmanın finansal desteği bulunmamaktadır.

**Hasta Onamı:** Çalışmanın retrospektif olarak gerçekleştirilmesi nedeniyle hastalardan yazılı onam alınmamıştır.

---

**Ethics Committee Approval:** Ethics committee approval was received from Erciyes University Faculty of Medicine Ethics Committee dated 07.04.2017 and numbered 2017/205.

**Conflict of Interest:** No conflict of interest has been declared by the authors.

**Funding:** The authors of this research did not receive any specific grant from any funding agency in the public, commercial, or not-for-profit sectors.

**Informed Consent:** Due to retrospective manner of the study, the written informed consent has been waived.

## KAYNAKLAR

1. American Academy of Pediatrics. Subcommittee on Management of Sinusitis and Committee on Quality Improvement. Clinical practice guideline: Management of

- sinusitis. *Pediatrics*. 2001;108:798-808.  
<https://doi.org/10.1542/peds.108.3.798>
2. Karmazyn BK, Gunderman R, Coley BD. ACR appropriateness criteria - sinusitis child. American College of Radiology (ACR). 2009. Available from: <http://www.ACR.org/ac>.
  3. Aribandi M, McCoy VA, Bazan C. Imaging features of invasive and noninvasive fungal sinusitis: A review. *Radiographics*. 2007;27:1283-96.  
<https://doi.org/10.1148/rg.275065189>
  4. Reid JR. Complications of pediatric paranasal sinusitis. *Pediatr Radiol*. 2004;34:933-42.  
<https://doi.org/10.1007/s00247-004-1252-2>
  5. Sobol SE, Marchand J, Tewfik TL, Manoukian JJ, Schloss MD. Orbital complications of sinusitis in children. *J Otolaryngol*. 2002;31:131-6.  
<https://doi.org/10.2310/7070.2002.10979>
  6. Luukkainen A, Terna E, Numminen J, Markkola A, Dastidar P, Jarnstedt J, et al. Poor Reproducibility in the Evaluation of Paranasal Sinus X-Rays in Chronic Rhino- sinusitis. *Open Journal of Radiology*. 2017; 23-34.  
<https://doi.org/10.4236/ojrad.2017.71003>
  7. McAlister WH, Lusk R, Muntz HR. Comparison of plain radiographs and coronal CT scans in infants and children with recurrent sinusitis. *Am J Roentgenol*. 1989;153:1259-64.  
<https://doi.org/10.2214/ajr.153.6.1259>
  8. Aalokken TM, Hagtvedt T, Dalen I, Kolbenstvedt A. Conventional Sinus radiography compared with CT in the diagnosis of acute sinusitis. *Dentomaxillofac Radiol*. 2003;32(1):60-2.  
<https://doi.org/10.1259/dmfr/65139094>
  9. Matthias H, Brem, Amir A, Zamani, Riva R, Zou KH, Rumboldt Z, Hennig FF, et al. Multidetector CT of the Paranasal Sinus: Potential for Radiation Dose Reduction. *Radiology*. 2012;243:847-52.  
<https://doi.org/10.1148/radiol.2433050207>
  10. Podberesky DJ, Angel E, Yoshizumi TT, Toncheva G, Salisbury SR, Brody AS, et al. Comparison of radiation dose estimates and scan performance in pediatric high-resolution thoracic CT for volumetric 320-detector row, helical 64-detector row, and noncontiguous axial scan acquisitions. *Acad Radiol*. 2013;20(9):115-261.  
<https://doi.org/10.1016/j.acra.2013.05.013>
  11. Yamasaki Y, Kawanami S, Kamitani T, Sagiyama K, Shin S, Hino T, et al. Free-breathing 320-row computed tomographic angiography with low-tube voltage and hybrid iterative reconstruction in infants with complex congenital heart disease. *Clin Imaging*. 2018;50:147-56.  
<https://doi.org/10.1016/j.clinimag.2018.02.008>
  12. Adibelli ZH, Songu M, Adibelli H. Paranasal sinus development in children: A magnetic resonance imaging analysis. *Am J Rhinol Allergy*. 2011;25(1):30-5.  
<https://doi.org/10.2500/ajra.2011.25.3552>
  13. Abul-Kasim K, Strömbeck A, Sahlstrand-Johnson P. Low-dose computed tomography of the paranasal sinuses: radiation doses and reliability analysis. *Am J Otolaryngol*. 2011;32(1):47-51.  
<https://doi.org/10.1016/j.amjoto.2009.08.004>
  14. Chaparian A, Tavakoli I, Vahid K. Organ doses, effective dose, and radiation risk assessment in radiography of pediatric paranasal sinuses (Waters view). *Asian Medicine*. 2013;7(5):695-98.
  15. Radiation Risks and Pediatric Computed Tomography (CT): A Guide for Health Care Providers. National Cancer Institute; 2012. Available from: <https://www.cancer.gov/about-cancer/causes-prevention/risk/radiation/pediatric-ct-scans>.
  16. Radiological protection in pediatric diagnostic and interventional radiology, *Annals of the ICRP*, May 2011. Available from: [http://radon-and-life.narod.ru/pub/ICRP\\_121.pdf](http://radon-and-life.narod.ru/pub/ICRP_121.pdf)
  17. Image Gently [homepage on the internet]. The Alliance for Radiation Safety in Pediatric Imaging, c2013. Available from: <http://www.pedrad.org/associations/5364/ig/>
  18. Sorantin E, Riccabona M, Stücklschweiger G, Guss H, Fotter R. Experience with volumetric (320 rows) pediatric CT. *Eur J Radiol*. 2013;82(7):1091-7.  
<https://doi.org/10.1016/j.ejrad.2011.12.001>
  19. Shirota G, Maeda E, Namiki Y, Bari R, Ino K, Torigoe R, et al. Pediatric 320-row cardiac computed tomography using electrocardiogram gated model based full iterative reconstruction. *Pediatr Radiol*. 2017;47(11):1463-70.  
<https://doi.org/10.1007/s00247-017-3901-2>
  20. Chen MY, Shanbhag SM, Arai AE. Submillisievert median radiation dose for coronary angiography with a second-generation 320-detector row CT scanner in 107 consecutive patients. *Radiology*. 2013;267(1):76-85.  
<https://doi.org/10.1148/radiol.13122621>
  21. Sun J, Zhang Q, Duan X, Zhang C, Wang P, Jia C, et al. Application of a full model-based iterative reconstruction (MBIR) in 80 kVp ultra-low-dose paranasal sinus CT imaging of pediatric patients. *Radiol Med*. 2018;123(2):117-24.  
<https://doi.org/10.1007/s11547-017-0812-0>
  22. Schell B, Bauer RW, Lehnert T, Kerl JM, Hambek M, May A, et al. Low-dose computed tomography of the paranasal sinus and facial skull using a high-pitch dual-source system-first clinical results. *Eur Radiol*. 2011;21(1):107-12.  
<https://doi.org/10.1007/s00330-010-1892-6>