



## The association of the coexpression of c-myc, PTEN and t (14;18) detected by fluorescent in situ hybridization with high proliferation index in diffuse large B cell lymphoma

### Diffüz Büyük B hücreli Lenfomalarda Fluoresan insitu Hibridizasyon yöntemi ile c-myc, PTEN ve t (14;18) koekspresyonlarının yüksek proliferatif indeks ile ilişkisi

Merih Tepeoğlu<sup>1</sup>, Pelin Börcek<sup>1</sup>, Nalan Akyürek<sup>2</sup>

<sup>1</sup>Başkent Üniversitesi Tıp Fakültesi, Patoloji Ana Bilim Dalı, Ankara, Türkiye

<sup>2</sup>Gazi Üniversitesi Tıp Fakültesi, Patoloji Ana Bilim Dalı, Ankara, Türkiye

Dergiye ulaşma tarihi: 04.04.2018 Dergiye kabul tarihi: 30.04.2018 Doi: 10.5505/aot.2018.32559

#### ÖZET

**GİRİŞ ve AMAÇ:** Diffüz büyük B-hücreli lenfoma (DBBHL) ve Burkitt lenfoma (BL), klinik, morfolojik, immünofenotipik ve sitogenetik özellikleri açısından heterojen özellik gösteren matür agresif B hücreli lenfomalardır ve oldukça değişken klinik seyir gösterirler. Bu çalışmada DBBHL ve BL'da görülen immünohistokimyasal ve sitogenetik özellikler ve bunların prognoz ile ilişkileri araştırılmış ve DBBHL ile BL ayrımında kullanılabilecek özellikler tanımlanmıştır.

**YÖNTEM ve GEREÇLER:** Çalışmaya Gazi Üniversitesi Tıp Fakültesi Patoloji Ana bilim dalında 2000-2007 yılları arasında tanı alan 45 DBBHL ve 11 BL olmak üzere toplam 56 olgu dahil edildi. Olgulara immünohistokimyasal olarak bcl-2, bcl-6, CD10, MUM-1 ve Ki-67 antikorları uygulandı ve floresan in situ hibridizasyon yöntemi ile c-myc amplifikasyonu, PTEN delesyonu ve t(14;18) translokasyonu değerlendirildi.

**BULGULAR:** DBBHL olgularında bcl-2, bcl-6 ve CD 10 ekspresyonu sırasıyla %55.6, %35.6 ve %25.8 oranında olup, BL olgularının ise tümü bcl-2 negatif olup, bcl-6 ve CD 10 pozitif saptandı. Ki-67 proliferasyon indeksi ise DBBHL'da ortalama %63.2 iken, BL'da ortalama %97.2'dir (p=0.001). BL olgularında c-myc amplifikasyonu %80 oranında görülmüş olup, DBBHL'da %43.7 oranındadır (p<0.05). t (14;18) ve PTEN delesyonu, DBBHL'da sırasıyla %7.7 ve %26.7 iken, BL'da %20 ve % 9.1 oranında görülmüştür (p>0.05).

**TARTIŞMA ve SONUÇ:** DBBHL ile BL ayrımında immünohistokimyasal olarak CD10, Bcl-6, Bcl-2 ve Ki-67 panelinin uygulanması yararlı bir yöntemdir. Ki-67 proliferasyon indeksinin %95'in üzerinde olması da BL tanısı için oldukça faydalıdır. C-myc amplifikasyonu özellikle BL olgularında yüksek oranda saptanmakla birlikte, DBBHL olgularında da düşük oranda da olsa görülebilir. DBBHL ve BL ayrımında t(14,18) ve PTEN delesyonu açısından anlamlı fark saptanmamıştır.

**Anahtar Kelimeler:** Diffüz büyük B hücreli lenfoma, Burkitt lenfoma, c-myc amplifikasyonu

#### ABSTRACT

**INTRODUCTION:** Diffuse large B cell lymphoma (DLBCL) and Burkitt lymphoma (BL) are mature aggressive B cell lymphomas that have heterogeneous clinical, morphological, immunofenotypical and cytogenetic features, and have widely different clinical course. In this study, the immunohistochemical and cytogenetic features seen in DLBCL and BL and the association between the prognosis are studied. Also the characteristics that can be used to differentiate DLBCL and BL is defined.

**METHODS:** Totally 56 cases (45 DLBCL and 11 BL), which were diagnosed in Gazi University, Medical School, Department of Pathology between 2000 and 2007 were included to study. Bcl-2, bcl-6, CD10, MUM-1 and Ki-67 antibodies were performed immunohistochemically and c-myc amplification, PTEN deletion and t(14;18) translocation was evaluated by fluorescent in situ hybridization.

**RESULTS:** The expression of bcl-2, bcl-6 and CD 10 were 55.6%, 35.6% and 25.8% respectively in DLBCL cases. In the cases of BL, all the cases were bcl-2 negative, bcl-6 and CD 10 positive. While the proliferation index of Ki-67 were 63.2% in DLBCL, it was 97.2% in BL (p=0.001). The ratio of c-myc amplification was 80% in BL and 43.7% in DLBCL (p<0.05). The ratio of t(14;18) translocation and PTEN deletion was 7.7% and 26.7% in DLBCL, while it was 20% and 9.1% in BL (p>0.05).



**DISCUSSION AND CONCLUSION:** The usage of immunohistochemical panel, including CD 10, bcl-6, bcl-2 and Ki-67 to differentiate between DLBCL and BL is absolutely beneficial. Also Ki-67 proliferation index higher than 95% is helpful for the diagnosis of BL. Although c-myc amplification is highly detected in BL cases, it can be seen in DLBCL slightly. No statistically significant association was detected in t(14;18) and PTEN deletion between the distinction of DLBCL and BL.

**Keywords:** Diffuse large B cell lymphoma, Burkitt lymphoma, c-myc amplification

## GİRİŞ

Diffüz Büyük B Hücreli Lenfoma'lar (DBBHL), tüm non-Hodgkin lenfomalar içerisinde hem en yüksek oranda görülen, hem de klinik, morfolojik, immüfenotipik ve sitogenetik olarak en heterojen öz grubu oluşturmaktadır. Bu heterojenitesinden dolayı, DBBHL son derece farklı klinik gidiş gösterir (1,2). Mevcut çalışmada immünhistokimyasal olarak bcl-2 (B-cell lymphoma 2), bcl-6 (B-cell lymphoma 6), CD 10 (Common acute lymphoblastic leukemia antigen) ve MUM1 (Multiple myeloma oncogene 1) çalışılarak DBBHL'lar alt gruplara ayrılmış ve gruplar arasındaki prognostik fark belirlenmiştir. Ayrıca bcl-2, bcl-6, ve CD 10 ekspresyonlarının DBBHL prognozu üzerinde etkileri olup olmadığı araştırılmıştır. Fluoresan in situ hibridizasyon (FISH) yöntemi ile de IGH/BCL-2 translokasyonu, C-MYC amplifikasyonu ve PTEN (Phosphatase and tensin homolog) delesyonu araştırılmıştır.

Burkitt lenfoma (BL) ise sıklıkla ektranodal tutulum veya akut lösemi şeklinde ortaya çıkan, yüksek dereceli agresif bir lenfomadır. Klinik olarak endemik, sporadik ve immün yetmezlik bağlantılı formları bulunmaktadır. Klasik non-Hodgkin lenfoma tedavilerine cevap vermeyen bu grup son derece yüksek doz kemoterapi rejimleri ile kür olmaktadır (1,2). Bu nedenle diğer non-Hodgkin lenfomalardan ayrımı son derece önemlidir. Mevcut çalışmada, BL ile DBBHL'yı birbirinden ayırmak için kullanılabilecek immünhistokimyasal belirteçler (bcl-2, bcl-6, CD 10 ve Ki-67) ve FISH yöntemi ile IGH/BCL-2 translokasyonu, C-MYC amplifikasyonu ve PTEN mutasyonunun önemi araştırılmıştır.

## MATERYAL VE METOT

2000-2007 yılları arasında Gazi Üniversitesi Tıp Fakültesi Patoloji Anabilim dalında tanı alan 45 Diffüz büyük B hücreli lenfoma ve 11 Burkitt lenfomadan oluşan toplam 56 olgu çalışmaya dahil edildi. Çalışma için etik kurul onayı alındı. Hastaların prognoz bilgilerine, klinik izlem dosyalarından ulaşıldı. Tüm olguların Hematoksilen-Eozin ve immünhistokimyasal boyalı preparatları retrospektif olarak tekrar değerlendirildi ve olguların tümüne immünhistokimyasal olarak

bcl-2, bcl-6, CD 10, MUM-1 ve Ki-67 antikorları uygulandı. Ayrıca fluöresan insituhibridizasyon yöntemi ile IGH/BCL-2 translokasyonu, c-myc amplifikasyonu ve PTEN delesyonu çalışıldı.

İmmünhistokimyasal değerlendirme: Formalin ile tespit edilen dokulara ait parafin bloklardan 4 mikrometre kalınlıkta kesitler polilizinli lamlara alındı. bcl-2, bcl-6, CD 10, MUM-1 ve Ki-67 ekspresyonunu belirlemek için streptavidin-biyotin üçlü indirekt immünperoksidaz yöntemi kullanılarak immünhistokimyasal boyama yapıldı. Tüm antikorlar için pozitif kontrol olarak tonsil dokusu kullanıldı. Pozitif boyanan tümör hücrelerinin tüm tümör dokusuna oranı belirlendi. Tümör hücrelerinin %30'dan fazlası boyanmışsa pozitif, %30'dan azı boyanmışsa negatif olarak değerlendirildi. Bcl-2, bcl-6, MUM-1 ve Ki-67 için nükleer boyanma, CD 10 için ise membranöz boyanma pozitif kabul edildi.

FISH değerlendirilmesi: LSI® IGH (14q32) ve LSI® PTEN (10q23)/CEP® probeları için her bir preparatta 200 tümör hücresi sayıldı ve bu 200 hücre içinde pozitif hücrelerin yüzdeleri hesaplandı. LSI® IGH (14q32) Spectrum Green/BCL2 (18q21) Spectrum Orange Dual Color, DNA Probe için %20 ve üzerindeki hücrede bir füzyon, bir kırmızı ve bir yeşil sinyalin varlığı, LSI® PTEN (10q23)/CEP® 10 Dual Color Probe için %30 ve üzerindeki hücrede bir kırmızı ve iki yeşil sinyalin bulunması pozitif kabul edildi. LSI C-MYC (8q24.12-q24.13) Spectrum Orange Probe için ise 40 hücre sayıldı ve bu tümör hücrelerinde C-myc gen/CEP2 oranı 2 ve üzerinde ise amplifikasyon olarak kabul edildi.

Verilerin istatistiksel değerlendirilmesinde SPSS 10.0 paket programı kullanıldı. Elde edilen sonuçlar ortalama ± standart sapma olarak ifade edildi. Gruplar arasında farklılık olup olmadığı Mann-Whitney U testi ile değerlendirildi. Anlamlılık düzeyi olarak p<0,05 alındı.

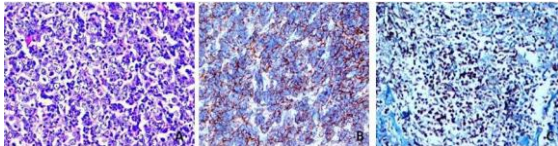
## BULGULAR

Çalışmaya alınan toplam 56 hastanın 30'u (%53.6) erkek, 26'sı (%46.4) kadındı. Ortalama yaş 48.7±22.5(3-84) idi. Toplam 42 hastanın klinik izlem verilerine ulaşıldı. Hastaların ortalama sağ kalım süreleri 13.3±13.1(1-65) aydı. Takip edilen 42 hastanın 29'u (%51.8) takip sonunda hayatta iken,

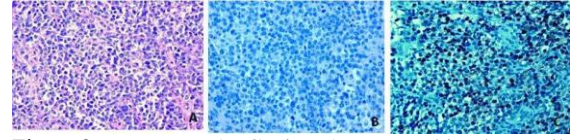


13 hasta (%23.2) takip sonunda kaybedildi. Kemik iliği tutulumu, 40 hastanın 8'inde(%20) görüldü. 56 olgunun 45'i (%80.4) DBBHL, 11 tanesi ise (%19.6) BL olarak tanı aldı.

DBBHL tanısı alan 45 olgunun 22'si (%48.9) kadın, 23'ü (%51.1) erkek idi. Ortalama yaşları  $54 \pm 19.684$  (3-84) idi. Toplam 34 hastanın klinik izlem verilerine ulaşıldı. Hastaların ortalama sağ kalım süreleri  $14.1 \pm 13.2$  (4-65) aydı. Takip edilen 23 hasta (%67.6) takip sonunda hayatta iken, 11 hasta (%32.4) takip sonunda kaybedildi. Kemik iliği tutulumu, takip edilen 33 hastanın 5'inde (%15.2) pozitif iken, 28'inde (%84.8) negatif idi. İmmünohistokimyasal çalışma sonuçlarında, Bcl-2, 45 olgunun 25'inde (%55.6) pozitif iken, 20'sinde (%44.4) negatif idi. Bcl-6, 16 olguda (%35.6) pozitif iken, 29'unda (%64.4) negatif idi. CD 10 ise, 12 olguda (%25,8) pozitif, 33 olguda (%74,3) negatif idi. Yapılan bu immünohistokimyasal panele göre, CD 10 pozitif olan 12 olgu doğrudan GCB (germinal center B cell-like) alt tip olarak değerlendirildi. CD10 negatif olan 33 olguda ise bcl-6 değerlendirildi, bcl-6'sı da negatif olan 21 olgu non-GCB ya da ABC (activated B-celllike) tipi DBBHL olarak kabul edildi. CD 10 negatif olup, bcl-6 pozitif olan 12 olguda ise post-germinal merkez B hücre belirteci olan MUM1 değerlendirildi ve bunun sonucuna göre 6'sı MUM1 negatif olup, GCB alt tipi, 6'sı MUM1 pozitif olup, ABC alt tipi olarak sınıflandırıldı. Sonuç olarak 45 DBBHL olgusunun 18'i (%32.1) GCB, 27'si (%48.2) ABC alt tipi olarak değerlendirildi. Morfolojik olarak GCB tip DBBHL'lar, çoğunlukla veziküler nükleuslu, belirgin nükleollü büyük hücrelerden oluşurken, ABC tip DBBHL'lar ise sıklıkla hiperkromatik nükleuslu, belirgin nükleollü orta boyda lenfoid hücrelerden oluşmaktadır. DBBHL'nın GCB ve ABC alt tiplerine ait birer olgu, immünohistokimyasal bulguları ile birlikte Figür 1 ve Figür 2'de gösterilmiştir.



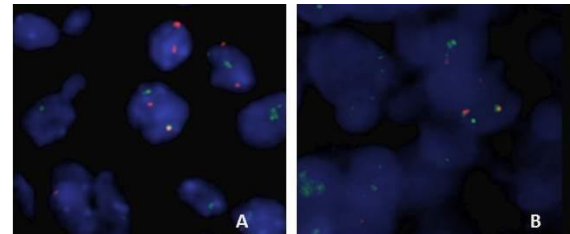
Figür 1: DBBHL GCB tip. A. Yuvarlak, veziküler nükleuslu, belirgin nükleollü, büyük boyda hücrelerden oluşan malign lenfoid tümör (H&Ex400), B. İmmünohistokimyasal olarak CD 10 boyası ile tümör hücrelerinde membranöz boyanma (CD 10x200), C. İmmünohistokimyasal olarak bcl-6 boyası ile tümör hücrelerinde nükleer boyanma (bcl-6x400)



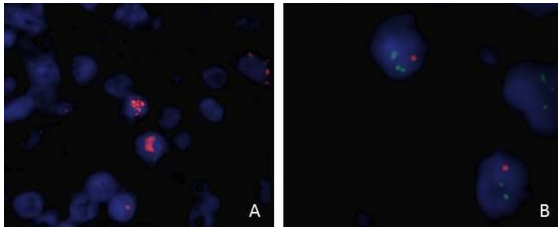
Figür 2: DBBHL ABC tip. A. Koyu hiperkromatik nükleuslu, belirgin nükleollü, dar sitoplazmalı orta boyda hücrelerden oluşan malign lenfoid tümör (H&Ex400), B. İmmünohistokimyasal olarak tümör hücrelerinde CD 10 negatifliği (CD 10x200), C. İmmünohistokimyasal olarak MUM1 pozitifliği (MUM1x200) GCB ve ABC alt tiplerinin prognozlarına bakıldığında, GCB alt tipinin ortalama yaşam süresi  $17.36 \pm 15.5$  ay iken, ABC alt tipinin ortalama yaşam süresi,  $11.7 \pm 11.1$  ay olup, sağ kalım açısından bu iki grup arasında istatistiksel olarak anlamlı fark saptanmadı ( $p > 0.05$ ). Benzer olarak kemik iliği tutulumu ve Ki-67 proliferasyonu açısından da iki grup arasında anlamlı fark görülmedi ( $p > 0.05$ ).

Tüm DBBHL olguları değerlendirildiğinde, bcl-2 (+) olguların ortalama yaşam süresi  $16.72 \pm 16.5$  ay iken, bcl-2 (-) olguların ortalama yaşam süresi;  $10.5 \pm 9.03$  ay idi. Bcl-6 (+) olguların ortalama yaşam süresi  $10.5 \pm 8.7$  ay iken, bcl-6 (-) olguların  $15.8 \pm 3.4$  ay ve CD 10 (+) olguların ortalama yaşam süresi  $16.3 \pm 16.6$  ay iken, CD 10 (-) olguların ortalama yaşam süresi;  $11.2 \pm 10.3$  ay idi ve sonuç olarak bcl-2, bcl-6 ve CD 10 ekspresyonları ile hastaların ortalama yaşam süresi arasında anlamlı bir ilişki saptanmadı ( $p > 0.05$ ).

Fluoresan in situ hibridizasyon yöntemi ile değerlendirilen c-myc amplifikasyonu 14 hastada (%43.7) saptanmıştır. t(14,18), 2 hastada (%7.7) saptanmış olup, PTEN delesyonise toplam 8 hastada (%26.7) izlenmiştir. DBBHL'nın GCB ile ABC subtipleri arasında c-myc amplifikasyonu, t(14,18) ya da PTEN delesyonu açısından istatistiksel olarak anlamlı bir fark saptanmamıştır ( $p = 0.735, 1, 0.226$ ). DBBHL olgularında saptanan t(14;18), c-myc amplifikasyonu ve PTEN delesyonu Figür 3 ve 4'de gösterilmiştir.



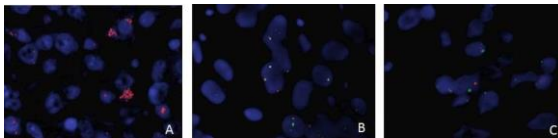
Figür 3: DBBHL GCB (A) ve ABC (B) subtiplerinde FISH yöntemi ile saptanan t (14;18) translokasyonu (1 kırmızı, 1 yeşil, 1'de füzyon sinyali izleniyor)



Figür 4: DBBHL'da FISH yöntemi ile saptanan c-myc amplifikasyonu (A: Çok sayıda kırmızı sinyal izleniyor) ve PTEN delesyonu (B: 1 kırmızı, 2 yeşil sinyal izleniyor)

BL tanısı alan 11 olgunun 4'ü (%36.4) kadın, 7'si (%63.6) erkek idi. Ortalama yaşları  $27.1 \pm 21.6$  (4-60) idi. Toplam 8 hastanın klinik izlem verilerine ulaşıldı. Hastaların ortalama sağ kalım süreleri  $9.2 \pm 12.8$  (1-37) aydı. İzlenen 6 hasta (%54.5) takip sonunda hayatta iken, 2 hasta (%18.2) takip sonunda kaybedildi. Kemik iliği tutulumu, izlenen 7 hastanın 3'ünde (%27.3) pozitif saptandı. Olguların tümüne uygulanan immünohistokimyasal inceleme sonucunda, 11 olgunun tümünde (%100) bcl-2 negatif olup, bcl-6 ve CD 10 ise pozitif saptandı. Ki-67 oranlarına bakıldığında ise, ortalama değer  $95.2 \pm 17.5$  (90-100) idi. 5 olguda (%45.5) Ki-67 oranı %100, 5'inde (%45.5) oran %95, 1 olguda ise (%9.1) oran %90 idi. Mevcut bulgularla DBBHL ile BL arasında bcl-2, bcl-6 ve CD 10 ekspresyonları açısından istatistiksel olarak anlamlı bir fark olduğu saptandı ( $p=0.001$ ). Benzer şekilde Ki-67 proliferasyon indeksi açısından da iki grup arasında anlamlı fark görüldü ( $p=0.001$ ).

Yapılan floresan in situ hibridizasyon yönteminde, 10 hastanın 8'inde (%80) c-myc amplifikasyonu görüldü. Toplam 5 hastanın 1'inde (%20) t (14,18) saptanırken, 11 hastanın 1 tanesinde de (%9.1) PTEN delesyonu görüldü. BL olgularında izlenen c-myc amplifikasyonu, t(14;18) ve PTEN delesyonu Figür 5'de gösterilmiştir. Sonuç olarak DBBHL ile BL arasında c-myc amplifikasyonu açısından istatistiksel olarak anlamlı fark saptanırken ( $p<0.005$ ), PTEN delesyonu ve t (14,18) açısından anlamlı fark saptanmadı ( $p>0.005$ ) (Tablo 1)



Figür 5: BL'da FISH yöntemi ile saptanan c-myc amplifikasyonu (A: 1'den fazla kırmızı sinyal varlığı), t (14,18) translokasyonu (B: 1 kırmızı, 1 yeşil, 1'de füzyon sinyali) ve PTEN delesyonu (C: 1 kırmızı, 2 yeşil sinyal)

Tablo 1. DBBHL ve BL olgularında izlenen sitogenetik özellikler

	c-myc amplifikasyonu		t (14,18)		PTEN delesyonu	
	Pozitif	Negatif	Pozitif	Negatif	Pozitif	Negatif
<b>DBBHL</b>	8 (%31.4)	18 (%68.6)	2 (%7.7)	24 (%92.3)	8(%27.7)	22 (%73.3)
<b>BL</b>	8 (%80)	2(%20)	1 (%20)	4 (%80)	1 (%9.1)	10 (%90.9)
<b>Toplam</b>	<b>16</b> <b>(%45.5)</b>	<b>20</b> <b>(%54.5)</b>	<b>3</b> <b>(%9.7)</b>	<b>28</b> <b>(%90.3)</b>	<b>9</b> <b>(%27.3)</b>	<b>32</b> <b>(%72.7)</b>

## TARTIŞMA

DBBHL, batı ülkelerinde daha belirgin olmak üzere, tüm dünyada en sık görülen non-Hodgkin lenfoma tipidir. Diğer lenfoma tipleri ile kıyaslandığında, klinik, morfolojik ve sitogenetik açıdan oldukça heterojenöz bir grubu temsil etmektedir ve son derece değişken bir klinik seyir göstermektedir (1-8). Hastaların bir kısmı (yaklaşık %40) kemoterapiye son derece duyarlı olup, uzun dönem hastalısız yaşam gösterirken, bir grup hasta ise tedaviye cevap vermeyip, çok kısa sürede kaybedilir (1-8). Dolayısıyla DBBHL olgularının klinik gidişlerini belirlemek, tedaviyi planlamak açısından son derece önemlidir.

DBBHL olgularında gen ekspresyon profiline dayanarak yapılan ve germinal merkez B hücreleri ile ortak gen ekspresyon profili gösteren GCB tip ve periferik B hücreleri ile ortak gen ekspresyon profili gösteren ABC alt tiplerinin prognostik olarak birbirinden farklılıklar gösterdiği pek çok çalışmada bildirilmiştir. GCB alt tipinin ABC alt tipine göre daha iyi prognozlu olduğunu gösteren çalışmalar ağırlıklı olarak literürde yer almaktadır (3-7). Bizim çalışmamızda ise, GCB ve ABC alt tipleri arasında sağkalım açısından yüzde olarak belirgin bir fark olmasına karşın, istatistiksel olarak anlamlı fark saptanmamıştır.

CD 10 ekspresyonunun DBBHL'da prognoz üzerine etkisi olup olmadığı literatürde çok sayıda çalışma ile araştırılmış ve birbirinden son derece farklı sonuçlar elde edilmiştir. Colomo ve Fabiani'nin yaptığı çalışmalarda (8,9), CD 10 ekspresyonunun survive üzerine etkisi olmadığı görülürken, Xu ile Uherova'nın çalışmalarında ise CD 10 ekspresyonunun prognoz üzerine negatif etkisi olduğu saptanmıştır (10,11). Öte yandan biraz daha fazla sayıdaki araştırmada ise, CD 10 ekspresyonunun DBBHL'da prognozu arttığı yönünde sonuçlar elde edilmiştir (12-16). Bizim çalışmamızda da literatür ile benzer şekilde DBBHL olgularında CD 10 ekspresyonu %25.4 oranında saptanmıştır. CD 10 (+) olan olguların ortalama yaşam süreleri, CD 10 (-) olanlara göre daha uzun olmasına karşın, istatistiksel olarak CD 10 ekspresyonu ile survive arasında anlamlı ilişki saptanmamıştır.

Bcl-6 ekspresyonunun DBBHL'daki prognostik etkisi ile ilgili yapılan çalışmalarda ise,



bir kısmında bcl-6'nın survive üzerine herhangi bir etkisi saptanmazken (6-8), bir kısmında ise bcl-6'nın belirgin bir pozitif prognostik faktör olduğu ortaya konmuştur (15,16). Bcl-2'nin de benzer şekilde pozitif prognostik önemi olduğunu vurgulayan çalışmaların yanı sıra, survive üzerine herhangi bir etkisi olmadığını öngören çalışmalar da mevcuttur (7,17,18). Bizim çalışmamızda ise, DBBHL olgularında bcl-6 ya da bcl-2 ekspresyonlarının survive üzerine etkisi saptanmamıştır.

t(14,18) (q32,q21), VDJ rekombinasyon sürecinde oluşan bir hatanın sonucudur ve bu translokasyon sonucu kromozom 18 üzerindeki q21 kolunda yer alan bcl-2 geni, kromozom 14 üzerinde yer alan Ig H ağır zincir üzerine binerek bcl-2'nin aşırı ekspresyonuna yol açar (6,8,19). Foliküler lenfoma olgularının yaklaşık %70-95'inde saptanan bu translokasyon, DBBHL vakalarında %30-40 civarındadır (19). t (14,18)'in DBBHL'daki önemi net olarak bilinmemekle birlikte, t (14,18) (+) olan olguların daha önceden varolan bir foliküler lenfoma zeminini gösterdiği düşünülmektedir. Bazı çalışmalar t (14,18)'in prognostik bir önemi olmadığını söylerken, bazıları ise tedaviye yanıtı azaltıp, relapsları arttırdığını ve survive'ı negatif yönde etkilediğini ileri sürmüşlerdir (19-23). Barrans ve arkadaşlarının 137 hasta üzerinden yaptığı çalışmada, DBBHL olgularında t (14,18) insidansı %13 oranında bulunmuştur. t (14;18)'in GCB subtipi ile yakından ilişkili olduğu ve prognostik etkisinin de büyük oranda bcl-2 ekspresyonu ile bağlantılı olduğu vurgulanmıştır (24). Bizim çalışmamızda, DBBHL'da t (14;18) oranı %7.7 civarında olup, survive ile ilişkisi saptanmamıştır.

Burkitt lenfoma, endemik, sporadik ve immün yetmezlik bağlantılı klinik varyantları bulunan, oldukça hızlı ilerleyen agresif bir B hücreli lenfomadır. Oldukça yüksek doz polikemoterapi rejimleri uygulanır ve bu tedavilerle kompletremisyon oranı %75-90'lara ulaşır (1,2,25). Morfolojik olarak, BL hücreleri, kaba kromatin yapısına sahip yuvarlak nükleuslu, orta boyda, monoton görünümde hücrelerdir. Karakteristik olarak yüksek mitotik indeks ve fagositik histiositlerin oluşturduğu yıldızlı gökyüzü görünümü BL için son derece karakteristiktir (1,2). DBBHL'da ise, tümörü oluşturan hücreler, BL'daki hücrelere göre çok daha büyük ve pleomorfiktir. Mitotik indeks oldukça değişken olup, yıldızlı gökyüzü görünümü çok da sık rastlanan bir bulgu değildir. Bu morfolojik özellikler göz önüne alınarak, DBBHL ile BL ayrımı büyük oranda yapıılır. Fakat morfolojik özellikler bakımından BL ile DBBHL arası olan bazı olgular da vardır, ki bunlar WHO klasifikasyonunda, diffüz büyük B hücreli lenfoma ile Burkitt lenfoma arası özellikler

gösteren (sınıflandırılmayan) B hücreli lenfomalar olarak yer almıştır (1,2). Bu grup lenfomalar ayırıcı tanıda zorluklara neden olur. Bu iki antiteyi ayırmak için immünohistokimyasal, sitogenetik ve moleküler yöntemler kullanılarak çok sayıda araştırma yapılmış ve hala da yapılmaktadır. Literatürde immünohistokimyasal olarak CD 10, BCL-2 ve bcl-6 antikorlarının BL ile DBBHL ayırımında kullanılabilecek güvenilir immün belirteçler olduğu yönünde çok sayıda çalışma bulunmaktadır. (26-28). Bizim çalışmamızda da literatür ile benzer şekilde, BL ile DBBHL arasında her üç immün belirtecin ekspresyonunda da anlamlı istatistiksel fark bulunmuştur. BL olgularının tümünde CD 10 ve bcl-6 ekspresyonu görülürken, hiçbirinde bcl-2 ekspresyonu görülmemiştir.

Ki-67 antikoruna ise, proliferasyon hücrelerinde ekspresyon alan nükleer bir proteindir. Ki-67, solid tümörler ve bazı hematolojik malignitelerde hücre proliferasyonu belirteci olarak kullanılır. BL'da ikiye katlanma süresi yani proliferasyon hızı en fazla olan malignitelerden biri olduğu için Ki-67 proliferasyon indeksi son derece yüksektir (yaklaşık %99-%100) (27-30). DBBHL'da ise Ki-67 oranı son derece değişken olup (ortalama %56-65), küçük bir kısmı BL'da görüldüğü kadar yüksek olabilir. BL'da Ki-67 proliferasyon indeksinin yüksek olması yanı sıra, olgular arasındaki Ki-67 yüzde aralığı da son derece dardır (%90-100) (30-34). Ancak DBBHL'da bu aralık daha geniştir (%20-95). Bizim çalışmamızda, BL olgularında Ki-67 proliferasyon oranı %95.2 iken, DBBHL'da bu oran %63.2'dir. Ki-67 yüzde aralıklarına baktığımız zaman ise, BL'da aralık, %90 ile %100 arasında iken, DBBHL'da %30 ile %90 arasındadır. Dolayısıyla, Ki-67 proliferasyon indeksi de BL ile DBBHL ayırımında kullanılabilecek önemli immünohistokimyasal belirteçlerden biridir.

c-myc onkogenini kodlayan 8q24 kromozomundaki translokasyonlar, non-Hodgkin lenfomaların onkogeneğinde önemli rol oynar. Bu translokasyonlar sonucu c-myc onkogeninin ekspresyonu artar. C-myc, helix-loop-helix (bHLH) denilen bir transkripsiyon faktörünü kodlar ve pek çok hücresel olayın (hücre siklus progresyonu, apoptozis gibi) düzenlenmesinde görev alır (29-33). c-myc protoonkogen deregulasyonu ile sonuçlanan bu translokasyonlar, hemen tüm BL olgularında saptanır. BL için oldukça karakteristik olmasına rağmen, spesifik değildir. Diğer bazı B hücreli lenfomalarda da (lenfoblastik lenfoma, foliküler lenfoma, multipl myelom ve DBBHL gibi) değişen oranlarda görülebilir. DBBHL'da ise bu oran yaklaşık literatürde %2 ile %15 arasında bildirilmiştir (23,29,29,34). Her ne kadar BL'daki c-myc ekspresyonunun görülme sıklığı, DBBHL'ya göre oldukça yüksek olsa da tüm non-Hodgkin lenfomalar içerisinde, BL ancak %1-2'lik yer



kaplarken, DBBHL non-Hodgkin lenfomaların yaklaşık %30'unu oluşturmaktadır (21). Bu nedenle de c-myc amplifikasyonu saptanan yüksek dereceli bir lenfomanın DBBHL olma olasılığı hiç de düşük değildir. Dolayısıyla tek başına c-myc (+)'liği ile DBBHL ile BL'ı ayırmak her zaman mümkün değildir (32,33). Bizim çalışmamızda da, BL olgularında %80 oranında c-myc amplifikasyonu saptanırken, DBBHL olgularında bu oran %31.4'dür. Sonuç olarak, bizim çalışmamız sonucunda da, literatür ile benzer şekilde morfolojik olarak BL ile DBBHL arasında kalınan olgularda, ilk olarak immünohistokimyasal yöntemler (özellikle Ki-67) daha sonra sitogenetik yöntemler çalışılarak birlikte bir sonuca varılması gerektiği fikrine ulaşılmıştır.

İlk defa 1997 yılında Cowden Sendromunda tanımlanan PTEN geni kromozom 10q23 bölgesinde lokalize olan bir tümör baskılayıcı bir genidir (35). PTEN yokluğunda hücrelerde PIP3 birikimi, AKT/PKB sinyal onkoproteinini aktive ederek apoptozis ve hücre siklus regülasyonunda rol oynayan transkripsiyon faktörlerini uyarır ve sellüler proliferasyon, diferansiyasyon ve invazyona neden olurlar (35-36). PTEN gen delesyonu ilk defa bazı solid tümörlerin patogeneğinde (glial, prostat, endometrial, böbrek, testis, meme ca) ve bazı kanser sendromlarında (Cowden / Bannayan-Zonana Sendromu) tanımlanmıştır (33-36). Butler ve arkadaşlarının yaptıkları çalışmada, PTEN gen mutasyonları, B hücreli lenfomalarda %20 oranında saptanmıştır. Ama PTEN mutasyonlarından çok 10q23 kromozomundaki alterasyonların patogeneğinde önemli rol oynadığı düşünülmüştür. Yani 10q23 kromozomu üzerindeki başka bir tümör baskılayıcı genin etkili olabileceği sonucuna varılmıştır (36). Uddin ve arkadaşlarının yaptığı çalışmada ise, DBBHL'da PTEN delesyonunun %37 oranında görüldüğü ve kötü klinik gidişle korele olduğu belirtilmiştir (37). Bizim çalışmamızda, PTEN delesyonu, DBBHL'da %26.7 oranında saptanırken, BL'da %9.1 oranında görülmüş olup, iki lenfoma tipi arasında istatistiksel olarak anlamlı fark saptanmamıştır.

## SONUÇ

DBBHL/BL ayırımında immünohistokimyasal olarak CD10, Bcl-6, Bcl-2 ve Ki-67 panelinin uygulanması oldukça yararlı ve pratik bir yöntemdir. Ki-67 proliferasyon indeksinin %95'in üzerinde olması BL tanısı için önemli bir belirleyicidir. C-myc amplifikasyonu özellikle BL patogeneğinde önemli bir rol oynamakla birlikte DBBHL gibi agresif lenfomalarda da saptanabilmektedir. t(14,18) ve PTEN delesyonu DBBHL ve BL'da nadir olarak görülebilmektedir.

**Çıkar çatışması:** Yok

## REFERANSLAR

- 1- Swerdlow S.H, Campo E, Harris N.L, Jaffe E.S, Pileri S.A, Stein H, Thiele J. Mature B-cell neoplasms. In WHO Classification of tumors of haematopoietic and lymphoid tissues (4th edition). IARC. Lyon 2017; 215-345
- 2- Rimsza L, Pittaluga S, Dirnhofer "et al". The clinicopathologic spectrum of mature aggressive B cell lymphomas. *Virchows Arch* 2017;471 (4): 453-466
- 3- Alizadeh AA, Eisen MB, Davis RE. Distinct types of diffuse large B-cell lymphoma identified by gene expression profiling. *Nature* 2000; 403: 503-511
- 4- Bea S, Zettl A, Wright G "et al". Diffuse large B cell lymphoma subgroups have distinct genetic profiles that influence tumor biology and improve gene-expression-based survival prediction. *Blood* 2005;106 (9): 3183-3190
- 5- Wright G, Tan B, Rosenwald A, Hurt E H, Wiestner A, Staudt L M. A gene expression-based method to diagnose clinically distinct subgroups of diffuse large B cell lymphoma. *PNAS* 2003;100 (17):9991-6
- 6- Chang CC, McClintock S, Cleveland RP "et al". Immunohistochemical Expression Patterns of Germinal Center and Activation B-cell Markers Correlate With Prognosis in Diffuse Large B-cell Lymphoma. *Am Journal of Surg Path* 2004;28 (4): 464-70
- 7- Imhoff GWV, Boerma EJG, Holt B, Schvuring E, Verdanck LF, Kluin-Nelemans HC, Klum PM. Prognostic impact of Germinal Center-Associated Proteins and Chromosomal Breakpoints in Poor-Risk Diffuse Large B-cell Lymphoma. *Journal of Clinical Oncology* 2006;24:4135- 42
- 8- Colomo L, Lopez-Guillermo A, Perales M "et al". Clinical impact of the differentiation profile assessed by immune phenotyping in patients with diffuse large B-cell lymphoma. *Blood* 2003;101:78-84
- 9- Fabiani B, Delmer A, Lepage E, Guettier C, Petrella T, Briere J, Penny A M, Copin M C, Diebold J, Reyes F, Gaulard P, Molina T J. CD 10 expression in diffuse large B-cell lymphomas does not influence survival. *Virchows Arch* 445:545-551, 2004
- 10- Xu Y, Mckenna RW, Kroft SH. Assessment of CD 10 in the diagnosis of small B-cell lymphomas: a multiparameter flow cytometric study. *American Journal of Clinical Pathology* 2002; 117: 291-300
- 11- Uherova P, Ross CW, Schnitzer B. The clinical significance of CD 10 antigen expression in diffuse large B-cell lymphoma. *American Journal of Clinical Pathology* 115: 582-588, 2001
- 12- Ohshima K, Kawazaki C, Muta H. CD 10 and bcl-6 expression in diffuse large B-cell lymphoma: CD 10 is a marker of improved prognosis. *Histopathology* 2001;39: 156-62
- 13- Dogan A, Bagdi E, Munson P, Isaacson P G. CD 10 and BCL-6 Expression in Paraffin Sections of normal lymphoid tissue and B-cell lymphomas. The



- American Journal of Surgical Pathology 2000; 24 (6): 846-52
- 14- Bavikatty N R, Ross C W, Finn W G, Schmitzer B, Singleton T P. Anti- CD 10 Immuno peroxidase Staining of Parafin-embedded acute leukemias: Comparison with flow cytometric immunophenotyping. Human Pathology 2000; 31 (9): 1051- 1054
  - 15- Berglund M, Thunberg U, Amini RM “et all” Evaluation of immune phenotype in diffuse large B-cell lymphoma and its impact on prognosis. Modern Pathology 2005;18: 1113-20
  - 16- Veelken H, Dannheim SV, Moenting JS, Martens UM, Graeff AS. Immuno phenotype as prognostic factor for diffuse large B-cell lymphoma in patients undergoing clinical risk-adapted therapy. Annals of Oncology 2007;18:931-39
  - 17- Iqbal J, Neppali VT, Wright G “et all”. BCL-2 expression is a prognostic marker for the activated B-cell-like type of Diffuse Large B-Cell Lymphoma. Journal Of Clinical Oncology 2006; 24: 961-68
  - 18- Leval L, Haris N L. Variability in immune phenotype in diffuse large B-cell lymphoma and its clinical relevance. Histopathology 2003;43: 509-28
  - 19- Gascoyne RD, Adomat S.A, Krajewski S “et all”. Prognostic significance of bcl-2 protein expression and bcl-2 gene rearrangement in diffuse aggressive non-Hodgkin’s lymphoma. Blood 1997;90: 244-51
  - 20- Zhang HW, Cheng NL, Chen ZW, Wang JF, Li SH, Bai W. Clinical impact of t(14;18) in diffuse large B-cell lymphoma. Chinese C Cancer Res 2011;23(2):160-4
  - 21- Jacobson JO, Wilkes BM, Kwiatkowski DJ, Medeiros LJ, Aisenberg AC, Haris NL. Bcl-2 rearrangements in de novo diffuse large cell lymphoma. Association with distinctive clinical features. Cancer 1993;72: 231-36
  - 22- Kramer MHH, Hermans J, Wijburg E “et all”. Clinical Relevance of bcl-2, bcl-6 and myc rearrangements in diffuse large B-cell lymphoma. Blood 1998; 92 (9): 3152-62
  - 23- Tang SC, Visser L, Hepperle B, Hanson J, Poppema S. Clinical significance of bcl-2 MBR gene rearrangement and protein expression in diffuse large-cell non-Hodgkin’s lymphoma: an analysis of 83 cases. Journal of Clinical Oncology 1994;12: 149-54
  - 24- Barrans SL, Evans P, O’Connor S “et all”. The t(14;18) is associated with germinal center-derived diffuse large B-cell lymphoma and is a strong predictor of outcome. Clinical Cancer Research 2003;9:2133-39
  - 25- Cogliatti SB, Novak U, Henz S, Schmid U, Möller P, Barth T. Diagnosis of Burkitt lymphoma in due time: a practical approach. Brit J of Haematology 2006;134:294-301
  - 26- Dogan A, Bagdi E, Munson P, Isaacson P G. CD 10 and BCL-6 expression in parafin sections of normal lymphoid tissue and B-cell lymphomas. The American Journal of Surgical Pathology 2000; 24 (6): 846-52
  - 27- Frost M, Newell J, Lones M.A, Tripp S.R, Cairo M.S, Perkins S. L. Comparative Immunohistochemical Analysis of Pediatric Burkitt Lymphoma and Diffuse Large B-Cell Lymphoma. American Journal of Clinical Pathology 2004;121: 384-92
  - 28- Hutchison RE, Finch C, Kepner J. Burkitt lymphoma is immunophenotypically different from Burkitt-like lymphoma in young persons. Annals of Oncology 2000;11:35-8
  - 29- Kasch I, Lingnau A, Endl E. Antisense treatment against Ki-67 mRNA inhibits proliferation and tumor growth in vitro and in vivo. International Journal of Cancer 2003;105: 710-6
  - 30- Ferry J A. Burkitt’s lymphoma: Clinicopathologic Features and Differential Diagnosis. The Oncologist 2006;11: 375-83
  - 31- Miller T P, Grogan T M, Dahlberg S “et all”. Prognostic significance of the Ki-67-associated proliferative antigen in aggressive Non-Hodgkin’s Lymphomas: A Prospective Southwest Oncology Group Trial. Blood 1994; 83: 1460-66
  - 32- Nakamura N, Nakamine H, Tamaru J, Nakamura S, Yoshino T, Ohshima K, Abe M. The distinction between Burkitt lymphoma and Diffuse large B-cell Lymphoma with c-myc rearrangement. Modern Pathology 2002;15 (7): 771-76
  - 33- Akasaka T, Akasaka H, Ueda C “et all”. Molecular and Clinical Features of Non-Burkitt’s, Diffuse Large- Cell Lymphoma of B-cell Type Associated With the c-MYC/Immunoglobulin Heavy-Chain Fusion Gene. Journal of Clinical Oncology 2000;18 (3): 510-518
  - 34- Kiaei A, Onsori H, Alijani A, Andalib S, Ghorbion S, Sakhinia E. Detection of t(8,14) c-myc/Ig H gene rearrangement by long-distance polymerase chain reaction in patients with diffuse large B-cell lymphoma. Hematol Oncol Stem Cell Ther 2016;9(4):141-6
  - 35- Simpson L, Parsons R. PTEN: Life as a Tumor Suppressor. Experimental Cell Research 2001; 264: 29-41
  - 36- Butler MP, Wang SI, Chaganti RSK, Parsons R, Dalla-Favera R. Analysis of PTEN Mutations and Deletions in B-Cell Non-Hodgkin’s Lymphomas. Genes, Chromosomes & Cancer 1999;24: 322-27
  - 37- Uddin S, Hussain AR, Siraj AK, Manogaran PS, Al-Jomah NA, Moorji A. Role of phosphatidylinositol 3’-kinase/AKT pathway in diffuse large B-cell lymphoma survival. Blood 2006; 108: 4178-86