

Rekürren varikosel tanı ve tedavisi

Diagnosis and treatment of recurrent varicocele

Ahmet Karakeçi¹, İrfan Orhan²

ÖZ

Erkek infertilitesinin en sık düzeltilebilir patolojisi olan varikosel tedavisi sonrası saptanabilecek önemli komplikasyonlarından biri rekürren varikoseldir. Saptanmasında pek çok parametrenin etkili olduğu rekürren varikosel, %1-35 oranlarında saptanabilmektedir. Değerlendirilme, tanı ve tedavi yöntemleri standart olarak kılavuzlarda ortaya konulmamış olmasına rağmen rekürren varikoseldeki algoritmik yaklaşım, çeşitli çalışmalarda standart olarak önerilmektedir. Bu derlemede varikosel etyolojisi, tanısı, tedavisi ve prognostik faktörleri kılavuzlar ve literatür eşliğinde tartışılmıştır.

Anahtar Kelimeler: infertilite, rekürren, varikosel

ABSTRACT

Recurrent varicocele is one of the most important complications after treatment of varicocele which is the most common treatable pathology in male infertility. Detection rate of recurrent varicocele is 1-35%, and many parameters are involved in the diagnosis. Even though not listed as a standard in the guidelines, evaluation, diagnosis, and treatment algorithm of recurrent varicocele is described and recommended in many studies. In this review, aetiology, diagnosis, treatment, and prognostic factors of varicocele is discussed in the light of current literature.

Keywords: infertility, recurrent, varicocele

GİRİŞ

Erkek infertilitesinin en sık düzeltilebilir patolojisi olan varikosel, I. yüzyılda Celcus tarafından, testisi drene eden pampiniform pleksusun dilatasyonu olarak tanımlanmıştır.^[1] Normal popülasyonda %15 oranında belirlenen varikosel, infertil erkeklerde %40 oranında saptanabilmektedir.^[2,3] Sadece infertilite değil aynı zamanda skrotal ağrı, testis atrofi gibi klinik bulgulara da neden olabilen varikoselin standart tedavisi varikoselektomidir. Varikosel tedavisinde nihai amaç, testisi drene eden venlerin bağlanması ve arter/lenf/vaz deferenslerin korunmasıdır. Bu amaçla pek çok cerrahi ve radyolojik teknikler uygulanmakla birlikte, postoperatif olarak hidrosel, testis atrofi, enfeksiyon ve rekürrens olası komplikasyonlar olarak saptanabilmektedir. Bu komplikasyonlar içerisinde rekürrens, özellikle tedavi prognozunda olumsuz rol oynaması nedeniyle önem arz etmektedir.

SIKLIĞI

Çeşitli tekniklerle yapılan varikoselektomi sonrası gelişecek olası komplikasyonlardan biri olan rekürren varikoselde; öncelikli olarak uygulanan teknik etkili olmakla birlikte, cerrahi tecrübe, varikoselin derecesi, yaş, varikoselektomiye esas teşkil eden endikasyon gibi parametrelerin de etkin olduğu bildirilmektedir.^[1]

Varikoselektomide, tarihsel olarak yüksek inguinal yaklaşımlar ve makroskopik teknikler kullanılmışsa da, olası komplikasyonları azaltmak için, kılavuzlarda konvansiyonel olarak inguinal ve subinguinal mikrocerrahi teknikler önerilmektedir.^[4] Rekürren varikosel, gerek kesi yeri gerekse uygulanan tekniğe bağlı olarak değişik oranlarda saptanabilmektedir. Yüksek inguinal yaklaşımlarda bu oranın %15'lerde olduğu bildirilirken, makroskopik inguinal/subinguinal yaklaşımlarda bu oran %2,6'larda tespit edilmiştir.^[5-9] Varikosel tedavisinde standartları belirlenmiş olan mikrocerrahi inguinal/subinguinal varikoselektomi sonrası rekürrens oranı ise %1' olarak bildirilmektedir.^[5-10]

Açık cerrahi varikoselektomi teknikleri dışındaki tedavi modellerinde rekürrens daha yüksek oranlarda belirlenmektedir. Bu oranlar laparoskopik yaklaşımlarda %17,2 iken radyolojik embolizasyon tekniklerinde %13'lerde dir.^[8,11-16]

Firat Üniversitesi Tıp Fakültesi, Üroloji Anabilim Dalı, Elazığ

Yazışma Adresi / Correspondence:

Prof. Dr. İrfan Orhan

Firat Üniversitesi Tıp Fakültesi, Üroloji Anabilim Dalı, 23100 Elazığ, Türkiye

Tel. +90 424 233 35 55

E-mail: irfanorhan@yahoo.com

Geliş / Received: 06.04.2018

Kabul / Accepted: 15.05.2018

ETYOLOJİ

Standart varikoselektomide amaç testisi dren eden venlerin bağlanması ve arter, lenfatik, vaz deferenslerin korunmasıdır. Varikoselektomi sonrası bir komplikasyon olarak değerlendirilebilecek olan rekürren varikoselede, özellikle venlerin yetersiz bağlanması etkin olduğu bildirilmektedir.^[1,17] Bundan dolayı, varikosele tedavisinde testisin vasküler anatomisi oldukça önem arz etmektedir.

Anatomik olarak spermatic kord, eksternal ve internal olmak üzere iki ayrı kompartmandan oluşmaktadır. Dışta eksternal oblik kasın devamı olan eksternal oblik fasya ile içte transvers fasyanın devamı olan internal oblik fasya arasında kalan alan eksternal kompartman, internal fasyanın içinde kalan kısım ise internal kompartman olarak adlandırılmaktadır (Şekil 1).^[18]

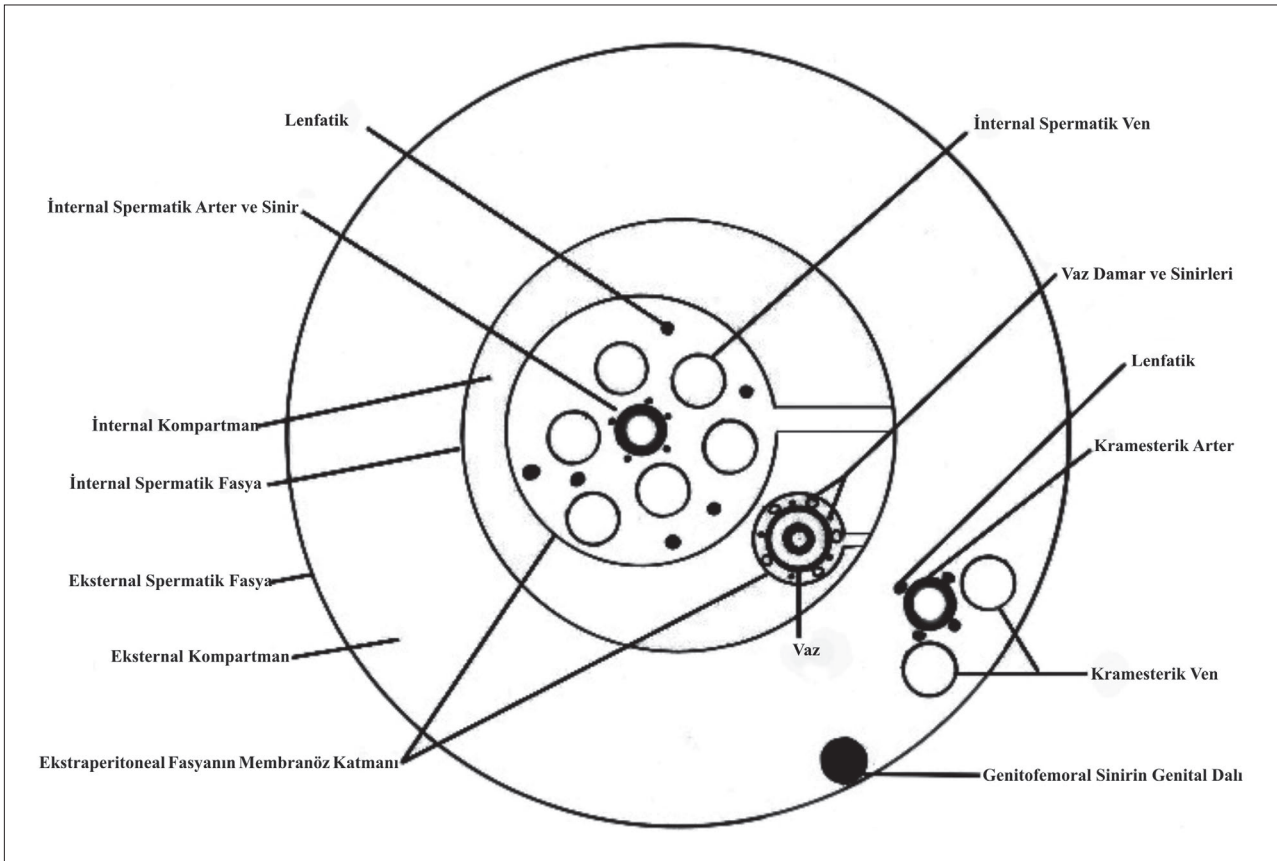
İnternal kompartmanda internal spermatic arter, ven, lenfatik ve sinir yapılarının yanında vaz deferens ve damarları bulunmaktadır. İnternal kompartman içerisindeki internal spermatic yapılar ve vaz deferensler, ayrı ayrı membranöz bir kılıfla çevrelenmiş olup bu kılıf ekstrasperitoneal fasyanın membranöz katının devamıdır. Spermatic kord da anatomik olarak önde internal spermatic vasküler yapılar

olacak şekilde, vaz deferens de çevreleyen bu membranöz kılıf, fibröz bir pedikül ile internal spermatic fasyaya bağlanmıştır (Şekil 1).^[18]

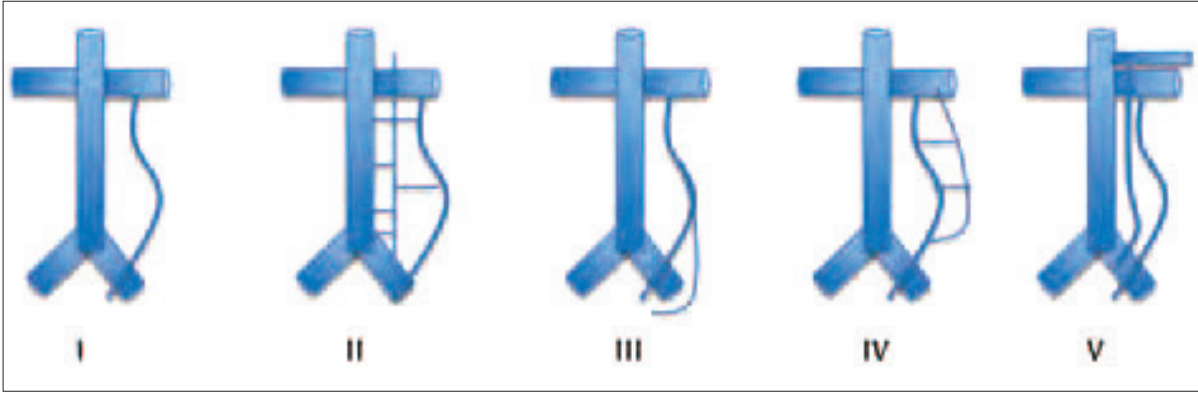
İnternal ve eksternal fasyalar arasında kalan eksternal kompartmanda kremasterik kas, kremasterik arter ve ven bulunmaktadır.

Testisin venöz drenajı derin ve yüzeysel olarak iki yolla olmaktadır. Derin venöz drenaj internal spermatic, deferensiyel ve kremasterik venler yoluyla sağlanmakta olup yüzeysel ve derin venöz yapılar arasında gubernaküler venler aracılığıyla anastomoz bağlantısı bulunmaktadır.

Rekürren varikosele sebep olacak venöz anatomik yapısal özellikler Bahren ve ark. tarafından 1983 yılında ayrıntılı olarak tanımlanmıştır.^[19] Buna göre rekürren varikosele sebep olacak anatomik varyasyonlar beş grupta kategorize edilmiş olup, en sık oranda (%66) duplike gonadal ven varyasyonu tespit edilmiştir (Şekil 2).^[19] Çayan ve Akbay'ın 217 hastalık rekürren varikosele serilerinde rekürrens %38,3 oranında internal spermatic venden, %5,8 oranında eksternal spermatic venden, %56,3 oranında internal ve eksternal spermatic venden kaynaklandığı bildirilmiştir.^[20]



Şekil 1. Spermatic kordun iç ve dış anatomik bölümleri ve bileşenleri.^[18]



Şekil 2. Bâhren ve arkadaşı tarafından tanımlanan rekürren varikozel tiplerinin sınıflandırılması.[19]

TANI

Rekürren varikozel tanısının ne zaman ve nasıl konulabileceği konusunda standardize edilmiş bir kılavuz bilgisi bulunmamaktadır. Ancak, tanı ve tedavi kriterleri ayrıntılı olarak tanımlanmış olan primer varikozelin bir komplikasyonu olan rekürren varikozelde de aynı algoritmik yaklaşım, kanıta dayalı veriler ışığında önerilen yaygın bir yaklaşım modelidir.

Varikozektomi sonrası rekürren varikozelin saptanması açısından postoperatif birinci gün ve üç/altı aydaki Doppler ultrasonografi değerlendirmelerinde, postoperatif birinci gün ile üç ve altı aylardaki rekürrens saptanma oranları arasında anlamlı fark olmadığı bildirilmiştir.[21] Dolayısıyla rekürren varikozel, postoperatif birinci günden itibaren saptanabilmektedir. Ancak, her varikozel olgusunun tedavi endikasyonu olmadığı gibi her rekürren varikozelin de değerlendirme ve tedavi endikasyonu yoktur. Cvitanic ve ark.'ları rekürren varikozel belirlenen ancak herhangi bir tedavi uygulanmayan hastaların %44'ünde semen parametrelerinde düzelme ve %50'sinde gebelik sağlandığını bildirmişlerdir.[22] Dolayısıyla, toplumda %15 oranında saptanan varikozelin tedavisinde amaç; bozulmuş semen parametrelerini düzeltmek ve/veya gebeliğin sağlanması, testis gelişimi ile ilgili olarak olası atrofiye gidişin engellenmesi ve ağrının giderilmesidir. Bu endikasyonlarla yapılan varikozektomi sonrası gelişecek rekürrenste de, değerlendirme ve tedavi endikasyonunda aynı algoritmik yaklaşım önerilmektedir.[1] Bundan dolayı, tedaviye sebep oluşturacak endikasyon saptanmayan her varikozel olgusunun tedavisi gerekmediği gibi, her rekürren varikozel olgusunun da tedavi endikasyonu bulunmamaktadır. Bozulmuş semen parametreleri, infertilite, testis gelişimi geriliği veya ağrı nedeniyle varikozektomi yapılan hastalarda, ilgili parametre ve bulgularda beklenen iyileşme saptanmadığı zaman, rekürren varikozel değerlendirilmesi yapılmalıdır.

Varikozektomi sonrası gebeliğe ulaşma zamanı ortalama olarak $7 \pm 3,4$ ay (1–19 ay) bildirildiğinden dolayı, varikozektomi sonrası rekürren varikozel değerlendirmesinin en erken 6–12 ay sonra yapılması önerilmektedir.[23]

Primer varikozel tanısının fizik muayene ile konması genel kabul olarak bildirilmektedir.[24] Primer varikozel tanısında, fizik muayene bulgularını teyit etmek için alternatif tanı yöntemleri öneri derecesinde ise de rekürren varikozel tanısındaki karşılaşılabilecek zorluklar, fizik muayeneye ek tanı yöntemlerinin kullanılma zarureti arttırmaktadır. Tefekli ve ark.'larının rekürren varikozel tanısında Doppler ultrasonografi ve selektif internal spermatik venografi yöntemlerinin etkinliğini karşılaştırdıkları çalışmalarında, Doppler ultrasonografinin rekürren varikozel tanısında daha üstün olduğu bildirilmiştir.[25]

TEDAVİ

Varikozel tedavisinde açık cerrahi (yüksek inguinal, inguinal, subinguinal & makroskopik, mikroskopik), laparoskopik ve radyolojik tedavi yöntemleri uygulanmaktadır. Ancak, gerek tedavi etkinliği gerekse komplikasyonların azlığı nedeniyle mikrocerrahi inguinal ve subinguinal varikozektomi, varikozel tedavisinde genellikle standart tedavi yöntemi olarak önerilmektedir.[24]

Varikozektominin bir komplikasyonu olarak saptanabilecek olan rekürren varikozel tedavisinde uygulanacak redo-varikozektomi yöntemleri ile ilgili yeterli sayıda karşılaştırmalı çalışmalar olmamasına rağmen, tedavi etkinliği ve komplikasyon azlığı nedeniyle mikrocerrahi redo-varikozektomi genel itibarıyla öncelikli olarak önerilen tedavi modelidir.[20–26,27] Gober ve ark. rekürren varikozel belirlenen ve mikrocerrahi redo-varikozektomi yapılan 54 hastanın postoperatif semen parametrelerinde (sayı/motilite/total motil sperm sayısı (TMSS)) anlamlı olarak iyileşme saptamakla birlikte, serum testosteron ve testis volümlerinde de anlamlı artma olduğunu bildirmişlerdir.

Tablo 1. Redo varikoselektomide prognozu belirlemede pozitif prediktif parametreler.^[29]

Testis Hacmi	>27,2 ml
FSH	< 14,6 mIU/ml
PRF	<37.0 ml/ sec
Rekürrens süresi	> 10 ay
Bağlanan ven sayısı	> 6

FSH: Folikül Stimulan Hormon, PRF (Peak Retrograde Flow): Retrograd Tepe Akımı

Yeni bir rekürrens belirlenmemekle birlikte gebelik oranları %40'larda saptanmıştır.^[26] Çayan ve Akbay, renkli Doppler ultrasonografi ile rekürren varikozel belirlenen ve varikoselektomi sonrası semen parametrelerinde düzelme belirlenmeyip, gebelik sağlayamayan 217 rekürren varikozel hastasını retrospektif olarak değerlendirmişlerdir.^[20] Anatomik olarak, hastalarda %38 internal spermatik ven, %6 eksternal spermatik ven ve %56 oranında internal-eksternal ven rekürrensi saptanmıştır. Hastaların 120'sine mikrocerrahi subinguinal redo-varikoselektomi uygulanıp, 97 hasta kontrol grubu olarak takip edilmiştir. Mikrocerrahi subinguinal redo-varikoselektomi uygulan hastalarda TMSS'nda 20,93±2,87 milyondan, 45,54±6,28 milyona anlamlı bir artış sağlanırken, sadece takip edilen kontrol grubundaki hastalarda TMSS, 16,62±2,75 milyondan 15,6±2,81 milyona düşmüş olup her iki grup arasındaki TMSS arasında anlamlı fark saptanmıştır (p=0,000). Total testosteron seviyeleri arasında da redo-varikoselektomi yapılan hasta grubunda, kontrol grubuna göre anlamlı artış olduğu belirlenmiştir. Redo-varikoselektomi yapılan grupta gebelik sağlama oranı %52,5 olarak saptanırken, kontrol grubunda bu oran %39,2 olarak bildirilmiştir (p<0,05). Spontan gebelik sağlama oranları açısından da redo-varikoselektomi yapılan hastalarda anlamlı olarak artış belirlenmiştir.^[20]

Rekürren varikoselektomi tedavisinde radyolojik ve laparoskopik tedavi yöntemleri de önerilen diğer tedavi modelleridir. Laparoskopik, anterior skleroterapi / retrograd embolizasyon yöntemlerinde çeşitli oranlarda başarılı sonuçlar bildirilmişse de, bu çalışmalarda gerek hasta gruplarının az olması ve gerekse takip kriterlerinin metodolojik olarak tam ortaya konmaması nedeniyle, tedavi etkinliği halen sorgulanmaktadır.^[1,28-29]

Rekürren varikozel nedeniyle yapılacak redo-varikoselektominin prognozunu belirlemede mutlak belirteçler saptanmamıştır. Bu konuda geniş serili ve karşılaştırmalı analizler olmamasına rağmen, redo-varikoselektomide bazı prediktif parametreler bildirilmiştir (Tablo 1).^[30] Özellikle testis boyutları, FSH (folikül uyarıcı hormon) düzeyi, bağlanan ven sayısı gibi parametrelerin prognozu belirlemede etkili olabileceği saptanmıştır.

Hakem Değerlendirmesi

Dış bağımsız

Çıkar Çatışması

Yazarlar çıkar ilişkisi olmadığını beyan etmişlerdir.

Finansal Destek

Herhangi bir mali destek alınmamıştır.

Peer-review

Externally peer-reviewed.

Conflict of Interest

No conflict of interest was declared by the authors.

Financial Disclosure

No financial disclosure was received.

KAYNAKLAR

1. Rotker K, Sigman M. Recurrent varicocele. *Asian J Androl* 2016;18:229–33. [CrossRef]
2. Steeno O, Knops J, Declerck L, Adimoelja A, van de Voorde H. Prevention of fertility disorders by detection and treatment of varicocele at school and college age. *Andrologia* 1976;8:47–53.
3. Greenberg SH, Lipshultz LI, Wein AJ. Experience with 425 subfertile male patients. *J Urol* 1978;119:507–10.
4. Jungwirth A, Diemer T, Kopa Z, Krausz C, Tournaye H. EAU Guidelines on Male Infertility. European Association of Urology; 2017. Erişim: https://uroweb.org/wp-content/uploads/17-Male-Infertility_2017_web.pdf
5. Çayan S, Kadioglu TC, Tefekli A, Kadioglu A, Tellaloglu S. Comparison of results and complications of high ligation surgery and microsurgical high inguinal varicocelectomy in the treatment of varicocele. *Urology* 2000;55:750–4.
6. Watanabe M, Nagai A, Kusumi N, Tsuboi H, Nasu Y, Kumon H. Minimal invasiveness and effectivity of subinguinal microscopic varicocelectomy: a comparative study with retroperitoneal high and laparoscopic approaches. *Int J Urol* 2005;12:892–8. [CrossRef]
7. Ghanem H, Anis T, El-Nashar A, Shamloul R. Subinguinal microvaricocelectomy versus retroperitoneal varicocelectomy: comparative study of complications and surgical outcome. *Urology* 2004;64:1005–9. [CrossRef]
8. Yavetz H, Levy R, Papo J, Yogev L, Paz G, Jaffa AJ, Homonnai ZT. Efficacy of varicocele embolization versus ligation of the left internal spermatic vein for improvement of sperm quality. *Int J Androl* 1992;15:338–44.
9. Goldstein M, Gilbert BR, Dicker AP, Dwosh J, Gnecco C. Microsurgical inguinal varicocelectomy with delivery of the testis: an artery and lymphatic sparing technique. *J Urol* 1992;148:1808–11.
10. Jungwirth A, Göğüs C, Hauser G, Gomahr A, Schmeller N, Aulitzky W, Frick J. Clinical outcome of microsurgical subinguinal varicocelectomy in infertile men. *Andrologia* 2001;33:71–4.
11. Mehan DJ, Andrus CH, Parra RO. Laparoscopic internal spermatic vein ligation: report of a new technique. *Fertil Steril* 1992;58:1263–6.
12. Enquist E, Stein BS, Sigman M. Laparoscopic versus subinguinal varicocelectomy: a comparative study. *Fertil Steril* 1994;61:1092–6.
13. Jarow JB, Assimos DG, Pittaway DE. Effectiveness of laparoscopic varicocelectomy. *Urology* 1993;42:544–7.
14. Milad MF, Zein TA, Hussein EA, Ayyat FM, Schneider MP, Sant GR. Laparoscopic varicocelectomy for infertility. An initial report from Saudi Arabia. *Eur Urol* 1996;29:462–5.
15. Nabi G, Asterlings S, Greene DR, Marsh RL. Percutaneous embolization of varicoceles: outcomes and correlation of semen improvement with pregnancy. *Urology* 2004;63:359–63. [CrossRef]

16. Ding H, Tian J, Du W, Zhang L, Wang H, Wang Z. Open non-microsurgical, laparoscopic or open microsurgical varicocelectomy for male infertility: a meta-analysis of randomized controlled trials. *BJU Int* 2012;110:1536–42. [CrossRef]
17. Franco G, Iori F, de Dominicis C, Dal Forno S, Mander A, Laurenti C. Challenging the role of cremasteric reflux in the pathogenesis of varicocele using a new venographic approach. *J Urol* 1999;161:117–21.
18. Mirilas P, Mentessidou A. Microsurgical subinguinal varicocelectomy in children, adolescents, and adults: surgical anatomy and anatomically justified technique. *J Androl* 2012;33:338–49. [CrossRef]
19. Bühren W, Lenz M, Porst H, Wierschin W. Side effects, complications and contraindications for percutaneous sclerotherapy of the internal spermatic vein in the treatment of idiopathic varicocele. *Rofo* 1983;138:172–9. [CrossRef]
20. Çayan S, Akbay E. Fate of recurrent or persistent varicocele in the era of assisted reproduction technology: microsurgical subinguinal redo varicocelectomy versus observation. *J Urol* 2017;197:e1343. [CrossRef]
21. Cil AS, Bozkurt M, Kara Bozkurt D, Gok M. Investigating the relationship between persistent reflux flow on the first postoperative day and recurrent varicocele in varicocelectomy patients. *J Clin Med Res* 2015;7:29–32. [CrossRef]
22. Cvitanic OA, Cronan JJ, Sigman M, Landau ST. Varicoceles: postoperative prevalence –a prospective study with color Doppler US. *Radiology* 1993;187:711–4. [CrossRef]
23. Cayan S, Erdemir F, Ozbey I, Turek PJ, Kadioğlu A, Tellaloğlu S. Can varicocelectomy significantly change the way couples use assisted reproductive technologies? *J Urol* 2002;167:1749–52.
24. EAU Guideline: Male Infertility 2018.
25. Tefekli A, Cayan S, Uluocak N, Poyanli A, Alp T, Kadioğlu A. Is selective internal spermatic venography necessary in detecting recurrent varicocele after surgical repair? *Eur Urol* 2001;40:404–8.
26. Grober ED, Chan PT, Zini A, Goldstein M. Microsurgical treatment of persistent or recurrent varicocele. *Fertil Steril* 2004;82:718–22. [CrossRef]
27. Gökçe A, Direk HC, Erdik A. Nüks varikosel tedavisinde mikrocerrahi varikoselektomi. *Androl Bul* 2017;19:40–3. [CrossRef]
28. Galfano A, Novara G, Iafrate M, Fracalanza S, Novella G, Cavalleri S, et al. Surgical outcomes after modified antegrade scrotal sclerotherapy: a prospective analysis of 700 consecutive patients with idiopathic varicocele. *J Urol* 2008;179:1933–7. [CrossRef]
29. Feneley MR, Pal MK, Nockler IB, Hendry WF. Retrograde embolization and causes of failure in the primary treatment of varicocele. *Br J Urol* 1997;80:642–6.
30. Chen SS. Predictive factors of successful redo varicocelectomy in infertile patients with recurrent varicocele. *Andrologia* 2014;46:738–43. [CrossRef]