



# Pedriatrik hipospadias cerrahisinde ultrason rehberliğinde penil blok uygulaması

## Ultrasound guided penil nerve block for pediatric hypospadias surgery

Neşe TÜRKİYILMAZ, Yavuz GÜRKAN, Sevim CESUR, Alparslan KUŞ, Mine SOLAK

### Özet

Altı yaşında, 19 kg, ASA II erkek hastaya hipospadyas cerrahisi sonrası postoperative analjezi amaçlı Ultrason (US) rehberliğinde Dorsal Penil Nerve (DPN) blok uygulandı. Genel anestezi indüksiyonundan sonra hastaya blok yapıldı. Anestezi idamesi olarak O<sub>2</sub>/N<sub>2</sub>O (1:2 oranında) ve sevofluran %2 ile devam edildi. DPN için 0.2 ml/kg %0.25 bupivakain kullanıldı. Hastanın ilk 24 saat içinde ağrısının olmadığı gözlemlendi.

Anahtar sözcükler: Hipospadyas; pediatrik; penil blok; ultrason.

### Summary

Ultrasound Guided Dorsal Penile Nerve (DPN) Block was performed for a six years old 19 kg ASAII patient undergoing hypospadias surgery. Block was performed following general anesthesia induction. Anesthesia maintenance was provided with sevoflurane 2% in 1:2 ratio of O<sub>2</sub>: N<sub>2</sub>O. DPN was performed using 0.2 ml/kg of 0.25% bupivacaine. Almost 24 hours of analgesia was provided following surgery.

Keywords: Hypospadias; pediatric; penil block; ultrasound.

### Giriş

Hipospadias cerrahisinde rejyonal anestezi uygulamaları hem ağrı kontrolü hem de ağrının olumsuz psikolojik etkilerinin önlenmesi açısından önemlidir. Pedriatrik hastalarda penil cerrahi sonrası analjezi için kaudal/epidural analjezi, pudental sinir bloğu veya penil blok uygulanabilecek rejyonal teknikler arasındadır.<sup>[1]</sup> Penil rekonstrüktif cerrahide penil blok uzun yıllardır yaygın ve etkin bir biçimde uygulanmaktadır.<sup>[2]</sup> Yakın zamanda Gürkan ve ark. tarafından erişkin hastalarda tarif edilmiştir.<sup>[3]</sup>

Bu olgumuzda US rehberliğinde pedriatrik yaş grubunda bir hastada DPN blok uygulamamızı paylaşmak istedik.

### Olgu Sunumu

Altı yaşında, 19 kg, bilinen asemptomatik Astım Bron-

şialesi dışında başka sistemik sorunu olmayan ASA II erkek çocuğu elektif revizyon hypospadias cerrahisi için üroloji kliniğine başvurmuştu. Elektif cerrahi planlanan hastaya derlenme ünitesinde 22 G damar yolu açıldıktan sonra premedikasyonu 1 mg midazolam iv ile sağlandı. Sedatize bir şekilde ameliyat odasına alınan hastada iv anestezi indüksiyonu 2 mg/kg propofol ve 2 mcq/kg fentanyl ile sağlandı. Genel anestezi indüksiyonu ve larengeal maske ile havayolu güvenliği sağlanan hastada US rehberliğinde DPN blok yapıldı. Blok simfizis pubis üzerine orta hatta sagittal olarak yerleştirilmiş (Şekil 1) yüksek frekanslı lineer prob (10–18 MHz Esaote My Lab 5, Geneva, İtalya) kullanılarak yapıldı. Sagittal düzlem üzerinde penil şaft, corpus cavernosum, pubik kemik ve Scarpa fasyası görüldü (Şekil 2). DPN blok, US rehberliğinde, 50 mm boyutundaki blok iğnesi (Ultraplex, 22G; B. Braun, Melsungen, Almanya) out-of-plane yöntem-

Kocaeli Üniversitesi Tıp Fakültesi, Anesteziyoloji ve Reanimasyon Ana Bilim Dalı, Kocaeli

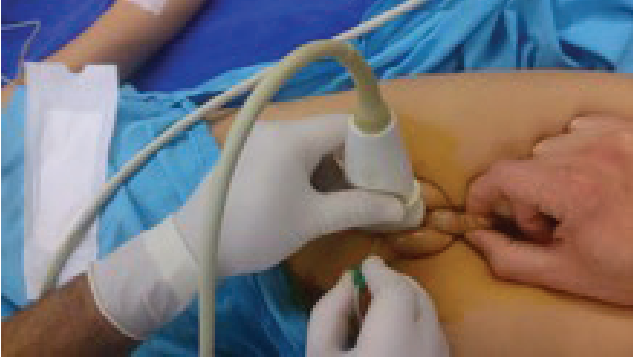Department of Anesthesiology and Reanimation, Kocaeli University Faculty of Medicine, Kocaeli, Turkey

Başvuru tarihi (Submitted) 09.08.2016 Düzeltme sonrası kabul tarihi (Accepted after revision) 16.11.2016 Online yayımlanma tarihi (Available online date) 03.01.2017

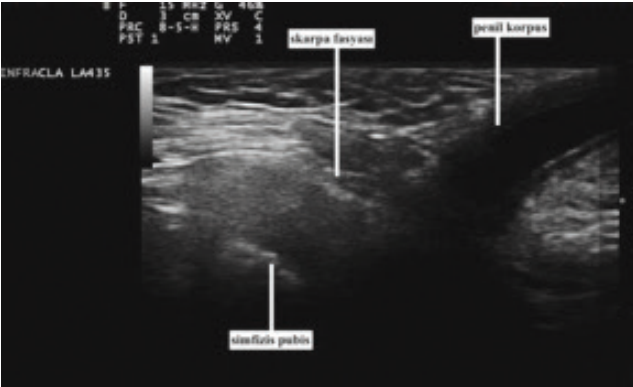
İletişim (Correspondence): Dr. Neşe Türkiylmaz. Kocaeli Üniversitesi Tıp Fakültesi Hastanesi, 1. Kat, Genel Ameliyathane, Umuttepe Yerleşkesi, İzmit, Kocaeli, Turkey.

Tel (Phone): +90 - 262 - 303 82 48 e-posta (e-mail): neshem84@hotmail.com

© 2017 Türk Algoloji Derneği



Şekil 1. Kusg probunun yerleşimi.



Şekil 2. USG'de blok görüntüsü.

le skarpa fasyası geçilerek uygulandı. Lokal anestezi olarak 0.2 ml/kg %0.25 bupivakain uygulandı. Anestezi idamesi olarak O<sub>2</sub>/N<sub>2</sub>O (1:2 oranında) ve sevofluran %2 ile devam edildi. Operasyon toplamda 1 saat 30 dk sürdü. Cerrahi işlem bitimine yakın hastaya 15mg/kg parasetamol iv olarak uygulandı. Hastanın operasyonu komplikasyonsuz olarak tamamlandı. Ağrısız bir şekilde uyanan hastanın derlenme ünitesinde ek analjezik ihtiyacı olmadı. Cerrahi servisinde hastanın postoperatif ağrısı 1., 2., 4., 6., 12. ve 24. saatlerde VAS (Visual Analog Scala) ile takip edildi. Hastanın ilk 24 saat içinde ağrısının olmadığı gözlemlendi.

### Tartışma

Penil blok uzun yıllardır kullanılan etkinliği kanıtlanmış bir tekniktir ve hipospadias cerrahisi geçiren ço-

cuklarda postoperatif ağrıyı azaltmak için kullanılabilir. Penil cerrahide DPN blok ile kaudal/epidural blok karşılaştırıldığında periferik blok uygulanan hastalarda santral blokların motor blok ve idrar retansiyonu gibi oluşabilecek istenmeyen komplikasyonları gözlenmez.<sup>[2]</sup> Kör teknik ile kıyaslandığında US eşliğinde yapılan penil blok ile damar ponksiyonu daha az, lokal anestezi toksisite riski daha düşük, üretral yaralanma riski daha düşük ve başarı şansı daha yüksektir.<sup>[4]</sup> Bir başka çalışma US rehberliğinde DPN bloğun kör tekniğe oranla daha etkili olduğunu ve hastaların daha az analjezik ihtiyacı olduğunu göstermiştir.<sup>[5]</sup>

Bizim olgumuzda US rehberliğinde DPN Blok ile hypospadias cerrahisinde 24 saat boyunca etkin analjezi sağlanmıştır, US rehberliğinde uygulanan DPN Blok teknik olarak kolay ve emniyetli bir yöntemdir.

**Yazar(lar) ya da yazı ile ilgili bildirilen herhangi bir ilgi çakışması (conflict of interest) yoktur.**

**Hakem değerlendirmesi: Dış bağımsız.**

### Kaynaklar

1. Naja ZM, Ziade FM, Kamel R, El-Kayali S, Daoud N, El-Rajab MA. The effectiveness of pudendal nerve block versus caudal block anesthesia for hypospadias in children. *Anesth Analg* 2013;117(6):1401-7.
2. Metzelder ML, Kuebler JF, Glueer S, Suempelmann R, Ure BM, Petersen C. Penile block is associated with less urinary retention than caudal anesthesia in distal hypospadias repair in children. *World J Urol* 2010;28:87-9.
3. Gürkan Y, Kuş A, Aksu C, Çiftçi S, Çulha M, Pandin P. Ultrasonography-guided penile block for adult penile surgery. *Can J Anaesth* 2016;63(6):780-1.
4. Fontaine P, Dittberner D, Scheltema KE. The safety of dorsal penile nerve block for neonatal circumcision. *J Fam Pract* 1994;39(3):243-8.
5. O'Sullivan MJ, Mislovic B, Alexander E. Dorsal penile nerve block for male pediatric circumcision—randomized comparison of ultrasound-guided vs anatomical landmark technique. *Paediatr Anaesth* 2011;21(12):1214-8.