



Erişkin hemofili hastasında ultrason rehberliğinde penil blok ile cerrahi anestezi

Surgical anesthesia with ultrasound guided penile nerve block for adult hemophilia patient

Sevim CESUR, Yavuz GÜRKAN, Neşe TÜRKİYILMAZ, Alparslan KUŞ, Can AKSU

Özet

22 yaşında, hemofili A hastalığı olan ASA II erkek hastaya sünnet cerrahisi için cerrahi anestezi sağlamak amaçlı Ultrason rehberliğinde Dorsal Penil Sinir Bloğu (DPNB) uygulandı. DPNB için 20 ml %0,25 bupivakain kullanıldı. Cerrahi, blok ile sorunsuz olarak tamamlandı. Hastanın ilk 24 saat içinde ağrısı olmadı.

Anahtar sözcükler: Dorsal penil sinir bloğu; hemofili; sünnet cerrahisi.

Summary

Ultrasound Guided Dorsal Penile Nerve (DPNB) Block was performed to provide surgical anesthesia for a 22 years old ASA II patient who has hemophilia A and undergoing circumcision surgery. 20 ml of 0.25% bupivacaine was used for DPNB. Surgery was completed under block without complication. 24 hours of analgesia was provided following surgery.

Keywords: Dorsal penile nerve block; hemophilia; circumcision surgery.

Giriş

Sünnet, pek çok dini ve kültürel gerekçelerle yaygın olarak uygulanan cerrahi bir işlemdir. Genellikle çocukluk çağında gerçekleştirilen bu işlem çeşitli tıbbi zorluklar sebebiyle erişkinlik döneminde de yapılabilir.

Penil cerrahi için pedyatrik yada yetişkin hasta grubunda hastanın tıbbi durum ve tercihlerine göre genel anestezi, epidural/spinal gibi nöroaksiyal bloklar uygulanabilir. Ayrıca pudental sinir bloğu veya penil blok gibi rejyonal teknikler ile de perioperatif dönemde anestezi ve/veya analjezi sağlanabilir.^[1]

Penil blok uzun yıllardır etkin bir biçimde kullanılan bir rejyonal anestezi tekniğidir.^[2,3]

US rehberliğinde Dorsal Penil Sinir Bloğu (DPNB) ise Gurkan ve ark. tarafından erişkin hastalarda tarif edilmiştir.^[4]

Olgumuzda erişkin hastamızın US rehberliğinde DPNB ile anestezi ve analjezi yönetimi uygulamamızı paylaşmak istedik.

Olgu Sunumu

22 yaşında, 75 kg, Hemofili A tanısı olan ASA II erkek hastaya sünnet operasyonu planlandı. Genel anestezi tercih etmeyen hasta DPNB uygulaması için bilgilendirildi. Derlenme ünitesinde 22 G damar yolu açıldıktan sonra premedikasyon 0.03 mg/kg intravenöz (i.v.) midazolam ile sağlandı. Ameliyat odasına alınan hastaya US rehberliğinde DPNB blok yapıldı. Blok symphysis pubis üzerine sagittal olarak yerleştirilmiş yüksek frekanslı lineer prob kullanılarak yapıldı. Sagittal düzlem üzerinde penil shaft, korpus kavernosum, pubik kemik ve skarpa fasyası görüldü (Şekil 1). Gerçek zamanlı US rehberliğinde, 50 mm boyutundaki blok iğnesi (Ultraplex, 22G; B. Braun, Melsungen, Almanya) out-of-plane teknikle skarpa

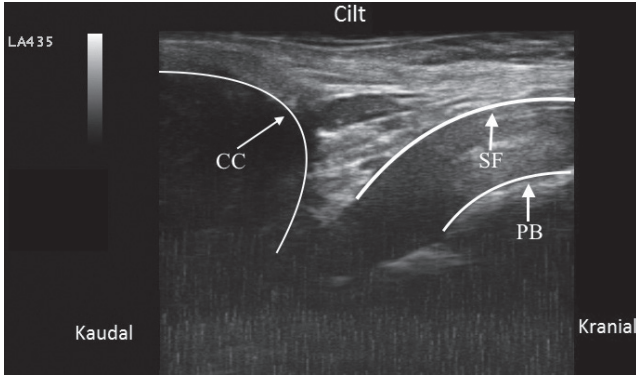
Kocaeli Üniversitesi Tıp Fakültesi, Anestezi ve Reanimasyon Anabilim Dalı, Kocaeli
Department of Anesthesia and Reanimation, Kocaeli University Faculty of Medicine, Kocaeli, Turkey

Başvuru tarihi (Submitted) 07.11.2017 Düzeltme sonrası kabul tarihi (Accepted after revision) 11.04.2018 Online yayımlanma tarihi (Available online date) 10.10.2018

İletişim (Correspondence): Dr. Sevim Cesur. Kocaeli Üniversitesi Tıp Fakültesi Hastanesi, Umutepe Kampüsü, 1. Kat, Ameliyathane, Kocaeli, Turkey.

Tel (Phone): +90 - 262 - 303 82 48 e-posta (e-mail): svmscr@gmail.com

© 2018 Türk Algoloji Derneği



Şekil 1. Penil blok.

fasyasını geçilerek uygulandı. Lokal anestezi olarak 20 ml %0,25 bupivakain uygulandı.

Blok işleminden sonra cerrahi ekip tarafından 10 ml %1 lidokain ile ventral infiltrasyon uygulandı. Blok işleminden sonra 5 dk aralıklarla hastaya buz aküsü ile soğuk ve sıcak duyu kontrolü ve pinprick testi ile dokunma ve ağrı duyusu kontrolü yapıldı. Yaklaşık 20 dk. sonra operasyona başlandı. Operasyon 30 dk. sürdü ve herhangi bir komplikasyon gelişmeden tamamlandı. Peroperatif ağrısı olmayan hasta derlenme ünitesine alındı. Cerrahi servise çıkarılan hastanın ilk 24 saati analjezik ihtiyacı olmadan ağrısız olarak geçirdi.

Tartışma

Hemofili A Faktör VIII eksikliği sonucunda gelişen nadir bir kalıtsal kanama bozukluğudur.^[5] Hemofili A tanılı hastaların cerrahi işlem öncesi hazırlıkları, anestezi yönetimi ve postoperatif izlemi ayrıcalıklıdır. Yeterli faktör düzeyinin sağlanması ile cerrahi işlemler güvenli bir şekilde yapılabilir. Faktör verilme süresi, dozu hemofilinin şiddetine ve cerrahi işlemin tipine bağlıdır. Hemofili hastalarında cerrahi girişimler kanama risklerine göre majör ve minör olarak ikiye ayrılır. Sünnet majör cerrahi girişimler arasında sayılmaktadır.^[5]

Genel anestezi uygulanmasını istemeyen hastamızda potansiyel kanama ve hematoma riski nedeni ile spinal ve epidural anestezi gibi santral nöroaksiyal bloklar tercih edilmemiştir. Periferik sinir blokları ise perioperatif dönemde güvenli Faktör VIII seviyesinin korunması şartıyla orta-şiddetli hemofili hastalarında cerrahi ve ağrı kontrolü için uygulanabilir.^[6,7]

DPNB uzun yıllardır özellikle çocuklarda sünnet operasyonlarında tercih edilen bir tekniktir.^[2] DPNB kör teknikte supin pozisyonundaki hastada penis köküne saat 10 ve 2 pozisyonuna infiltrasyonla uygulanabilir. US eşliğinde uygulanması ile özellikle olası komplikasyonlar (damar ponksiyonu, üretral yaralanma, hematoma) açısından kör tekniğe oranla daha güvenli bir yöntemdir.^[8]

Bu olguda erişkin hastamızda US rehberliğinde DPNB uygulanarak sünnet cerrahisi için anestezi başarıyla sağlandı. Tıbbi nedenlerle genel anestezi ya da santral blokların tercih edilmediği erişkin hastalarda DPNB cerrahi anestezi sağlamakta kullanılabilecek bir yöntem olabilir.

Hasta Onamı: Olgu sunumunun ve beraberindeki görüntülerin yayınlanması için yazılı bilgilendirilmiş onam alındı.

Yazar(lar) ya da yazı ile ilgili bildirilen herhangi bir ilgi çakışması (conflict of interest) yoktur.

Hakem değerlendirmesi: Dış bağımsız.

Kaynaklar

1. Metzelder ML, Kuebler JF, Glueer S, Suempelmann R, Ure BM, Petersen C. Penile block is associated with less urinary retention than caudal anesthesia in distal hypospadias repair in children. World J Urol. 2010;28:87-89
2. Bateman DV. An alternative block for the relief of pain of circumcision. Anaesthesia. 1975;30:1.
3. Kirya C, Werthmann MW, Jr. Neonatal circumcision and penile dorsal nerve block . A painless procedure. J Pediatr. 1978;92:998-1000.
4. Gürkan Y, Kuş A, Aksu C, Çiftçi S, Çulha M, Pandin P. Ultrasonography- guided penile block for adult penile surgery. Can J Anaesth. 2016;63:780-781
5. Türk Hematoloji Derneği tanı ve tedavi kılavuzu; 2011. www.thd.org.tr/thdData/.../kilavuzu-tek-parca-halinde-goruntulemek-icin tiklayiniz.p
6. Sripada R, Reyes JJ, Sun R. Peripheral nerve blocks for intraoperative management in patients with hemophilia A. J Clin Anesth. 2009;21:120-123.
7. Gentili ME, Poisson N, Guezennec D, Candelier G, Samama CM. Combination of ultrasonographic supraclavicular block and general anaesthesia for arthroscopic shoulder surgery in a patient with haemophilia A. Eur J Anaesthesiol. 2014;31:649-650.
8. Fontaine P, Dittberner D, Scheltema KE. The safety of dorsal penile nerve block for neonatal circumcision. J Fam Pract. 1994;39:243-248