AKADEMİK ACİL TIP DERGİSİ

Olgu Sunumu
doi: 10.4170/JAEM.2009.57966

Fahr Hastalığı: İki Olgu Sunumu

Fahr's Disease: Two Cases Report

Sedat Koçak, Esma Erdemir, Ayşe Bayrak, Hasan Kara, Mehmet Gül

Selçuk Üniversitesi Meram Tıp Fakültesi Acil Tıp Anabilim Dalı, Konya

ABSTRACT

Fahr's Disease (Bilateral Striopallidodentate Calcinosis) characterized by symmetric calcifications at thalamus, nucleus dentatus, cerebral white substance and basal ganglia is a rare condition. Calcifications may be shown by computerized tomography provided for another reason. The clinic manifestations of the disease are variable but commonly progressive mental disorder, tremor, ataxia, disartria, convulsion, Parkinson-like symptoms and neuro-psychological disorders may be seen. The related conditions which may cause to Fahr's Disease are anoxia, radiation, systemic disorders, toxins, disorders of calcium metabolism and encephalitis. Here, we presented two patients with headache, dizziness and altered mental status which were diagnosed as Fahr's Disease.

Key words: Fahr's Disease, Idiopathic Basal Ganglia Calcification

ÖZET

Bilateral Striopallidodentat Kalsinozis olarak da isimlendirilen Fahr Hastalığı (FH); bazal ganglion, talamus, serebellar dentat nükleus ve serebral beyaz cevherde simetrik kalsifikasyonlar ile karakterize nadir görülen bir durumdur. Kalsifikasyonlar genellikle başka nedenlerle çekilen bilgisayarlı beyin tomografisinde dikkat çeker. Hastalığın klinik özellikleri değişken olmasına rağmen; ilerleyici mental hasar, tremor, kore, ataksi, disartri, konvülzyon, Parkinson benzeri klinik tablo, nöro-psikiyatrik davranış değişiklikleri ve zihinsel işlev bozuklukları FH'nda sıklıkla görülen klinik bulgulardır. FH'nın anoksi, radyasyon, sistemik hastalıklar, toksinler, kalsiyum metabolizma bozuklukları ve ensefalitler ile bağlantılı olduğu ileri sürülmüştür. Burada sırasıyla şiddetli baş ağrısı ve şuur kaybı ile gelen ve FH teşhisi konulan iki vaka literatür bilgileri ışığında değerlendirilmiştir.

Anahtar Kelimeler: Fahr Hastalığı, İdiyopatik bazal ganglion kalsifikasyonu

İletişim Adresi ve Sorumlu Yazar:
Yrd. Doç. Dr. Sedat Koçak
Selçuk Üniv. Meram Tıp Fakültesi Acil Tıp AD Akyokuş Meram Konya - Türkiye
Telefon (İş): 0332 2236769 - (Cep): 0533 6198292
E-Mail: sedatk@selcuk.edu.tr

Başvuru Tarihi: 25.12.2008
Kabul Tarihi: 07.02.2009

GİRİŞ

Bilateral striopallidodentat kalsinozis olarak da isimlendirilen Fahr Hastalığı (FH) ilk defa 1930 yılında tanımlanmıştır. Kalsifikasyonlar bilateral ve neredeyse tamamında simetriktir. Striopallidodentat kalsifikasyonlar genellikle kalsiyum-fosfor metabolizması bozukluklarına eşlik eder. Bazı çalışmalarda ise, nöronal dokuda farklı toksinler ve enfeksiyöz ajanlara bağlı gelişen nekroz sonrasında da kalsiyum, demir, bakır gibi elementler ve proteinlerin çökelmesi ile gelişen Striopallidodentat kalsifikasyonlar saptanmıştır. Bazı olgular ise serum kalsiyum ve paratiroid hormon seviyelerinde anormallik olmadan kalıtımsal olarak, beyin parankiminde yaygın kalsifikasyonlar ile seyredebilir [(1)]. Klinikte en sık görülen bulgular arasında kişilik değişimleri, Parkinson benzeri klinik bulgular ve zihinsel işlevlerde ilerleyici bozulma bulunmaktadır. Bazı hastalarda obsesif-kompulsif bozukluk veya bipolar bozukluk gibi izole psikiyatrik bozukluklara da rastlanıldığı bildirilmiştir [(2)]. Burada akut ya da ilerleyici nöropsikiyatrik semptomlarla gelen hastalarda, ayırıcı tanıda Fahr Hastalığı'nın da dikkate alınması gerektiğini vurgulamak için iki vaka sunulmuştur.

OLGU 1.

34 yaşında kadın hasta, son 2 gündür artan şiddetli baş ağrısı ve dengesizlik şikayeti ile gittiği başka bir sağlık merkezinden kliniğimize sevk edildi. Özgeçmişinde, 16 yaşından beri aralıklarla baş ağrıları ve yüzünde istemsiz kasılmaları ve ara sıra idrar kaçırması olduğu, bunların dışında tanı konmuş lokal ya da sistemik bir hastalığının olmadığı öğrenildi. Soy geçmişinde, erkek kardeşinin beyninde kireçlenme olduğu söylenmiş ancak, buna dair ellerinde resmi bir belge yoktu. Başvuruda genel durumu iyi, şuur açık, iletişim kurulabiliyor, yer-zaman-kişi farkındalığı tamdı. TA:120/80mmHg, Nb:88/dk; Ateş:36.7, SS:20/dk. olarak değerlendirildi. Hastanın sistemik ve nörolojik muayenesinde; hafif dizartri ve istemsiz göz kırpma hareketi dışında belirgin patolojik bulguya rastlanmadı. Laboratuar incelemesinde tam kan sayımı, biyokimyasal parametreler, paratroid ve tiroid hormon düzeyleri normal sınırlarda, kalsiyum:8.6mg/dl, fosfor:4,8mg/dl idi. Yine PA akciğer grafisi ve EKG'de özellik yoktu. Hastanın baş ağrısı ve dengesizlik yakınması ön planda olması nedeniyle bilgisayarlı beyin tomografisi (BBT) çekildi. BBT'de subkortikal alanda, bazal ganglionlarda, serebellar hemisferlerde belirgin, simetrik kalsifikasyonlarla uyumlu görünümler izlendi *(Şekil I)*. Mevcut klinik, laboratuar ve radyolojik bulgular, literatür bilgileri ışığında değerlendirilerek hastanın tablosu FH olarak kabul edildi. Nöroloji kliniği ile konsülte edilen hasta, aynı tanı ile takip ve tedavi için ilgili kliniğe devredildi.

OLGU 2.

58 yaşında erkek hasta kliniğimize şuurunda kapanma, konuşamama şikayeti ile başvurdu. Son bir haftadır konuşma bozukluğu, şuur değişikliği olan hastanın özgeçmişinde 1 yıldır idiopatik hipoparatroidi nedeniyle günde 500mg dozunda elementer kalsiyum, 150 mg kalsiyum asetat, kalsitriol 0,25 mg kullandığı öğrenildi. Soy geçmişinde herhangi bir özellik yoktu. Başvuruda genel durumu orta, şuur kapalı, TA:110/70mmHg, Nb:80/dk, Ateş:38.3ºC, SS:22/dk olarak değerlendirildi. Fizik muayenesinde; ağız hijyeni bozuk, cilt kuru ve dehidrate görünümde, solunum sesleri kabalaşmış ve sekretuar ralleri mevcuttu. Nörolojik muayenesinde şuur kapalı, GKS skoru 5, pupiller myotik, ışık refleksi +/+, ense sertliği pozitif, afazik, ağrılı uyarana yüzünü buruşturarak cevap veriyordu. Laboratuar incelemesinde WBC:3.900K/µL, Hb:13.8mg/dl, Plt:591000/µL, glukoz:140mg/dl, Na:136mEq/L, Üre:126mg/dl, Kre.:2.1mg/dl, ALT:208u/L, AST:95u/L, Albümin:3.1gr/dl, ESR:102mm/h, CRP:349.2mg/L, TİT: Bol lökosit ve nitrit (+), prokalsitonin:22.39ng/ml, serum kalsiyum düzeyi 6.5mg/dl olarak tespit edildi. PA akciğer grafisi: Bilateral hiler dolgunluk, EKG:NSR, AKG:pH:7.21, pO_2:44, pCO_2:52, SO_2:75, HCO_3:33**.** Hastanın afazik olması ve şuurunun kapalı olması nedeniyle kranial bilgisayarlı tomografi tetkiki yapıldı. BBT'de yaygın, simetrik serebellar, paryetooksipital, lateral ventrikül duvarlarında, bazal ganglionlarda masif kalsifikasyonlarla uyumlu görünümler izlendi *(Şekil 2)*. BOS analizi bulguları normal sınırlarda olan hasta mevcut klinik, laboratuar ve radyolojik görünümler temelinde FH, solunum yetmezliği ve ürosepsis olarak değerlendirildi. Nöroloji ve İntaniye Klinikleri ile konsülte edilen hasta acil yoğun bakım ünitesinde takip ve tedavi altına alındı. Takiplerinde hastanın entübasyon ve mekanik ventilasyon ihtiyacı oldu. 28 gün süreyle acil yoğun bakım ve gözlem birimlerinde takip edilen hasta genel durumu düzelince bakım ve tedavisi evinde sürdürülmek üzere taburcu edildi.

Şekil 1. Subkortikal alanda, bazal ganglionlarda, belirgin, yaygın, simetrik kalsifikasyonlar.

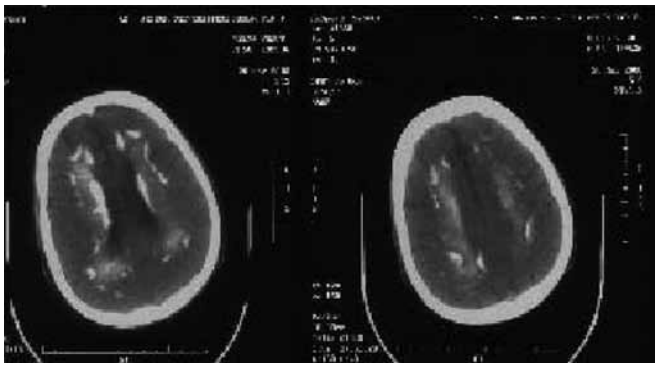

Şekil 2. Özellikle bazal ganglionlarda belirgin, simetrik, yaygın kalsifikasyonlar.

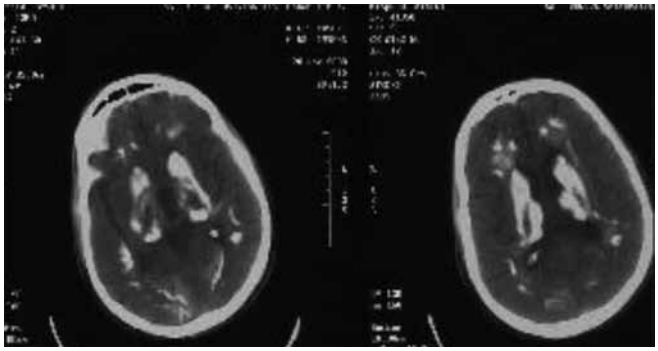

TARTIŞMA

FH uzun yıllar önce tanımlanmış bir hastalık olmasına rağmen, klinikte sık olarak karşılaşılmaması nedeniyle gözden kaçabilmektedir. Sporadik, familial ve otozomal resesif formları bildirilmekle birlikte, genellikle otozomal dominant geçiş göstermektedir [3]. Bizim ilk vakamızın erkek kardeşinde de aile tarafından "beyninde kireçlenme" olarak tanımlanan bir tanı söz konusu idi. Ancak ellerinde resmi bir rapor olmadığı için bunun bir FH tanısı olup olmadığı öğrenilemedi. Kalsifikasyonun en sık görüldüğü bölge globus palliduslardır. Bununla birlikte putamen, kaudat nukleus, internal kapsül, dentat nukleus, talamus, serebellum ve serebral beyaz cevherde vasküler traselere uyar tarzda yoğun kalsifikasyonlar görülebilir [4]. Bizim her iki olgumuzdaki kranial BT görünümleri literatür bilgileri ile uyumluydu. Beyindeki kalsifikasyonlar çoğunlukla semptomların başlamasından önce bulunur. Semptomların başlangıcı genellikle 4.-6. dekatlardadır. Literatürde nadir de olsa çocuk olgular rapor edilmiştir [5]. Erkek/kadın oranı 2/1 olarak bildirilmiştir. Etkilenen olgularda, çocukluk döneminde kore-atetoik hareketler, yetişkin dönemde ise ilerleyici mental yetersizlik, demans [6,7] davranış bozuklukları, kişilik değişiklikleri [8], bilişsel yetersizlikler [9] ve hatta bizim ikinci vakamızda olduğu gibi şuur değişiklikleri [10] görülür. Hastaların yarıdan fazlasında hastalık, hareket bozuklukları (sıklıkla Parkinsonizm benzeri) ile, ikinci sıklıkta ise özellikle serebellar tutulumla ilişkili bilişsel bozukluklarla aşikar olur. Bunların yanı sıra daha az olarak piramidal belirtiler, duyusal bozukluklar, psikiyatrik semptomlarla karşımıza gelebilir. FH gerçekte nöroradyolojik bir tanıdır. Hastadaki nöropsikiatrik semptomların nedeni araştırılırken ya da başka bir sebeple elde edilen radyolojik görüntülerde serebral ve/veya serebellar, (hemen tamamında) simetrik kalsifikasyonların görülmesi ile tanınır. Şiddetli kalsifikasyonlar direkt röntgenogramlarda izlenebilmekle beraber, erken tanı ve küçük kalsifikasyonların gösterilmesinde BT en duyarlı radyolojik metottur [11]. Manyetik rezonans görüntülemede ise kalsifikasyonların görünümü değişken olup, T_1 ağırlıklı görüntülerde hipo ya da hiperintens, gradyent ağırlıklı görüntülerde hipointens izlenirler [12]. Nörofizyolojik çalışmaların çok büyük bölümünde normal bulgulara rastlanır.

FH için tanımlanmış spesifik bir tedavi yoktur. Sadece beyinden kalsiyumu uzaklaştırmaya yönelik seçici bir tedavi mevcut ilaçlarla mümkün görünmüyor. Kaldı ki depozitler yalnızca kalsiyumdan ibaret değildir. Daha başka birçok mineralleri de (arsenik, kobalt, mangan, magnezyum, fosfor, bakır vs) içerdiği gösterilmiştir. Nimodipin gibi sinir sistemine özgün Kalsiyum kanal önleyicileri ile tedavi de istenen sonucu vermemiştir [1]. Disodyum etidronat'ın semptomatik yarar sağladığına dair bir vaka bildirimi mevcuttur [13]. Ancak bunun geniş çalışmalarla doğrulanmaya ihtiyacı vardır. Sunulan vakalarda tedavi tamamen semptomatik ve eşlik eden patolojilere yönelik olmuştur.

Sonuç olarak ani nöropsikiyatrik bozukluklar gelişen hastalarda ve altta kalsiyum metabolizması bozukluğu olan hastalarda tanımlanamayan nörolojik semptomlar geliştiğinde FH yanında ayırıcı tanıda; bazal ganglionlarda kalsifikasyonla seyreden endokrin kaynaklı nedenler (hipoparatiroidizm, psödohipoparatiroidizm, hiperparatiroidizm, hipotiroidizm) [14,15], Wilson Hastalığı, Tuberoskleroz, Toksoplazma, metabolik kaynaklı nedenler, konjenital nedenler, infeksiyöz nedenler ve kurşun intoksikasyonu gibi toksik nedenlere bağlı durumlar da akılda tutulmalıdır [16]. Özellikle serebellumda, bazal ganglionlarda ve supratentoryal mesafede kranial BT ve MRI ile saptanan ve herhangi bir nedene bağlanamayan kalsifikasyonların varlığında FH ayırıcı tanıda düşünülmelidir.

KAYNAKLAR:

1. Manyam BV. What is and what is not "Fahr's disease". Parkinsonism Relat Disord. 2005 Mar;11(2):73-80
2. Mega MS, Cummings JL. Frontal-subcortical circuits and neuropsychiatric disorders. J Neuropsychiatry Clin Neurosci 1994;6:358-370
3. Wang GX. A family of Fahr's disease. Zhonghua Shen Jing Jing Shen Ke Za Zhi. 1991;24:162-164.
4. Lester J, Zuniga C, Diaz S, Rugilo C, Micheli F. Diffuse intracranial calcinosis: Fahr disease. Arch Neurol 2006;63:1806-1807.
5. de Oliveira RS, Amato MC, Santos MV, Simao GN,Machado HR. Extradural arachnoid cysts in children. Childs Nerv Syst 2007;23:1233-1238.
6. Konupcikova K, Masopust J, Valis M, Horacek J. Dementia in a patient with Fahr's syndrome. Neuro Endocrinol Lett 2008 Aug;29(4):431-434
7. Modrego PJ, Mojonero J, Serrano M, Fayed N. Fahr's syndrome presenting with pure and progressive presenile dementia. Neurol Sci. 2005 Dec;26(5):367-369
8. Kümmer E, de Castro M, Caramelli P, Cardosa F, Teixeira AL. Severe behavioral changes in a patient with Fahr's disease. Arq Neuropsiquiatr. 2006 Sep;64(3A):645-649
9. Cartier L, Passiq C, Gormaz A, Lopez J. Neuropsychological and neurophysiological features of Fahr's disease. Rev Med Chil. 2002 Dec;130(12):1383-1390
10. Simone O, Tortorella C, Antonaci G, Antonaci S. An unusual case of transient loss of consciousness: the Fahr's syndrome. Recenti Prog Med. 2008 Feb;99(2):93-96
11. Goodwin RH. Computed tomographic image of Fahr disease mistaken for acute haemorrhagic cerebrovascular accident. Am J Emerg Med 2006;24:378.
12. Kulczycki J, Boguslawska R, Kozlowski P. The image of intracerebral calcification in CT and MR studies. A case report of Fahr syndrome. Neurol-Neurochir-Pol 1994;28:915-920.
13. Loeb JA. Functional improvement in a patient with cerebral calcinosis using a bisphosphonate. Mov Disord 1998;13:345–9.
14. Sachs C, Sjöberg HE, Ericson K. Basal ganglia calcifications on CT: relation to hypoparathyroidism. Neurology. 1982 Jul;32(7):779-782

15. El Maghraoui A, Birouk N, Zaim A, Slassi I, Yahyaoui M, Chkili T. Fahr Syndrome and dysparathyroidism. 3 cases. Presse Med. 1995 Sep;24(28):1301-1304
16. Bouras C, Giannakopoulos P, Good PF, Hsu A, Hof PR, Perl DP. A laser microprobe mass analysis of trace elements in brain mineralizations and capillaries in Fahr's disease. Acta Neuropathol 1996;92:351-357